Aus dem Pathologischen Institut der Universität zu Göttingen
Direktor: Professor Dr. Gg. B. Gruber

Zur Pathologie der Cushing'schen Krankheit*)

Dissertation

zur Erlangung des Doktorgrades
der Medizinischen Fakultät der Georg-August-Universität
zu Göttingen

vorgelegt am 15. März 1941

von

Heinrich Grüne
aus Elberfeld

GÖTTINGEN 1941
BUCHDRUCKEREI FERDINAND PIEPER / WEENDE-GÖTTINGEN

*) Diese Arbeit wurde angeregt und durch fortgesetzte Beratung gefördert von Herrn Dr. Horst Schoen, Oberassistenten am Pathologischen Institut der Universität Göttingen.

Dekan: Prof. Dr. Rud. Stich
Berichterstatter: Prof. Dr. Gg. B. Gruber

Tag der mündlichen Prüfung: 27. März 1941

Meinen Eltern!

Digitized by the Internet Archive
in 2026

https://archive.org/details/IA40154001_0135

Im Jahre 1932 berichtete der Neurochirurg Harvey Cushing, Professor an der Mayo-Klinik in Nordamerika, über eine Reihe von Fällen, die teils aus eigenen Beobachtungen, teils aus den Veröffentlichungen der Weltliteratur zusammengestellt waren. Seit der Aufstellung des Symptomenkomplexes, den man heute als „das Cushing'sche Syndrom" (= C. S.) bezeichnet, sind zahlreiche Arbeiten erschienen. Seit den großen Zusammenstellungen von Kessel, Jores, Tesseraux, Jonas und der umfassenden, fast vollständigen, ausgezeichneten Monographie von Claudio Malaguzzi-Valeri sind nunmehr annähernd 160 Fälle bekannt, von denen etwa über 100 autoptisch verifiziert wurden.

Die Erkrankung, die Cushing „Pituitary basophilism" nannte, zeigte in wechselnder Stärke, bisweilen ohne das eine oder andere Symptom, folgendes Bild: Die Patienten waren von einer rasch zunehmenden Fettsucht befallen, die sich auf das Gesicht, den Hals und den Stamm erstreckte, während die Extremitäten frei blieben, ja z. T. einer erheblichen Muskelschwäche anheimfielen. Fast immer war das Gesicht gedunsen, blaurot angelaufen, wodurch eine starke Entstellung eintrat. Bisweilen fielen am Unterbauch und an den Oberschenkeln, ja auch vereinzelt auf der Brust breite, blaurote Striae auf, über denen anscheinend die Haut eine erhebliche Verdünnung erfahren hatte. Außer einer rasch sich entwickelnden Fettsucht beklagten die Patienten eine schnell zunehmende Ermüdbarkeit in allen Gliedern. Meist waren Genitalstörungen — Amenorrhoe und Impotenz, sowie Abnahme der Libido — vorhanden neben häufiger Glykosurie, Erythrämie, arteriellem Hochdruck. Dazu gesellten sich in manchen Fällen Leukocytose, extreme Trockenheit und Sprödigkeit der Haut und der Nägel sowie Haarausfall, besonders des Kopfhaares. Außer der schon genannten Gesichtsröte wurden Akrocyanosen und Hautblutungen beobachtet. Die Kyphose, die fast immer beschrieben wird, und die häufigen Spontanfrakturen im Bereich der Rippen, seltener auch im Becken (Cushing) fanden ihre Erklärung in einer z. T. hochgradigen Osteoporose der Brust- und der oberen Lendenwirbelsäule, der Rippen und bisweilen auch des Beckens. In manchen Fällen, die während des Krankheitsverlaufes klinischer Beobachtung zugängig gewesen waren, konnte die rapide Zunahme der Osteoporose z. T. röntgenologisch nachgewiesen werden. In der überwiegenden Mehr-

zahl wurde der Beginn der Erkrankung bei Frauen zwischen dem 20. und 35. Lebensjahr, vielfach einige Monate nach einer Entbindung, festgestellt. Mädchen in den Pubertätsjahren erkranken seltener (z. B. Böttner, Fall eines 15-jährigen Mädchens, Pattison und Swan, Fall eines 16-jährigen Mädchens), ältere Frauen und Männer werden sehr selten befallen. Das Verhältnis von Männern zu Frauen entspricht nach Kehrer etwa 20 zu 80.

Im allgemeinen beginnt die Krankheit mit Störungen in der Sexualsphäre. Bei reifen Frauen bestehen diese in Dys- und Amenorrhoen, bei erwachsenen Männern in Impotenz, bei Knaben im Pubertätsalter in Unterentwicklung der Genitalien. Gesteigerte Sexualität wurde bei Reichmann's Fall 2 beobachtet. Die mit den Funktionsveränderungen einhergehenden anatomischen Veränderungen bestehen gewöhnlich bei Männern in Hodenatrophie und gelegentlichen Penisverkleinerungen, während bei Frauen außer den Fällen von Sundermann und von Sokolow mit Klitorishypertrophie meist normale Verhältnisse in den äußeren Genitalien gefunden werden. Beibehaltung der Periode in den Fällen von Russel-Crooke 1934 und von Jores 1937 steht völlig vereinzelt da. Die rasch zunehmende Fettsucht (siehe besonders der Fall Raab mit einer Gewichtszunahme von 10 kg in 10 Tagen!), das Anschwellen der Brüste und besonders auch die Amenorrhoe gaben häufig Anlaß zu eingebildeten Schwangerschaften (grossesse nerveuse). Pubertas praecox in Zusammenhang mit dem C. S. wurde von Teel, Hommes, Meyler und Cushing gesehen. Doch kommt dies Ereignis äußerst selten vor.

Die Fettsucht, in ihrer charakteristischen Form schon erwähnt, beginnt vielfach gleichzeitig mit den Genitalstörungen, manchmal aber auch als erstes Anzeichen der Krankheit oder auch viel später. Kehrer nennt diese Korpulenz unproportioniert, wenn sie auch einem gewissen System folgt. Sie beschränkt sich auf Rumpf, Hals und Gesicht, während die Extremitäten meist wegen ihres grazilen Äußeren im Vergleich zum Rumpf auffallen. Wangen, Kinn und Hals vereinen sich vielfach zu einem gedunsenen „Vollmondgesicht". Wegen der unförmlich breit ausladenden Form des Nackens und der Schulterblattregion sprachen die Amerikaner auch von einer „Fettsucht mit Büffeltyp". Aufgetriebene Bauchdecken wurden im Falle von Jamin (durch Megacolon) beobachtet. Bei Jugendlichen kann bisweilen die Fettverteilung der Fettsucht vom Typus Dystrophia adiposogenitalis ähneln (Gottlieb). Wegen der fettfreien Extremitäten unterscheidet sich die Adipositas wesentlich von der progressiven Simon'schen Lipodystrophie, bei der der Fettbefall förmlich der Schwere folgend die unteren Körperpartien einnimmt. Gelegentlich sind diese Fettpolster druckschmerzhaft wie bei der Adipositas dolorosa Dercum's.

Hypertrichosis wird fast nur beim weiblichen Geschlecht beobachtet. Sie besteht in Schnurrbart und Bartwuchs, ferner in männlicher Behaarung des Rumpfes, während nicht selten das Kopfhaar z. T. ausfällt. Diesen Hirsutismus fand Jonas in 63 % aller Fälle von C. S. Ausfall der Augenwimpern sogar wurden auch beobachtet (Lendvai, Voß, Schilling und Schmitz).

Die Haut zeigt meist eine hochrote, bald bronzefarbene Färbung. (Jamin: „hypophysäre Plethora"). Im übrigen wird sie aber schuppig, unelastisch, trocken, gelegentlich umschriebene Stellen von Ichthyosis zeigend. Die Striae distensae cutis finden sich bei Jonas in 71,2 %, bei Malaguzzi-Valeri in 85 % aller Fälle. Diese Veränderungen bestehen in purpurrot-violetten, langen, ½ bis 3 cm breiten Dehnungsstreifen der Haut, die man auch ohne die Verfärbung bei Erstschwangeren findet. Sie nehmen bei C. S. die Bauch- und Brustseitenwände, sowie aber auch die Mammae, Hüften, Oberschenkel und die Glutaealgegend ein. Die Nägel nehmen nach Spaniermann eigenartige Wölbungen zu „Uhrglasnägeln" an.

Die in 75 % der Fälle (Jonas) vorhandene Osteoporose bezieht sich auf die Rumpfknochen, Rückenwirbel und Rippen. Hildebrand fand daneben am Os parietale des Schädels eine „Pfeffer- und Salzstruktur". Lordose, Kyphose, Spontanfrakturen (Cushing, Rutishauser, v. Buchen, Hösing), sowie Kleinerwerden (Jamin) sind die Folgen. Berblinger führt diesen Zustand auf eine verminderte Tätigkeit der Osteoplasten zurück. An der Sella turcica wird fast nie eine osteoporotische Veränderung gesehen. Böttner sah zwar einmal Entkalkung am Dorsum sellae und am processus clinoideus posterior. Andere pathologische Befunde wurden röntgenologisch selten erhoben; denn ein Hypophysentumor in größeren Ausmaßen auf Kosten des umgebenden Knochens ist beim C. S. ungewöhnlich. Indessen berichten Furtado Diego und Xavier Morato von einem 17-jährigen Jungen mit allen Symptomen des C. S., bei dem ein Hypophysentumor, wahrscheinlich eosinophilen Charakters durch Kompression in der Gegend des Chiasma Nervi optici Nachlassen der Sehkraft und bitemporale Gesichtsfeldeinschränkung verursacht hatte.

Auch im Fall Weißmanns-Netter's und Charousset's lag Kompression des nervus opticus vor; einseitige homonyme Gesichtsfeldeinschränkung sah Aßmann. Psychische Erscheinungen sind fast immer zu beobachten, psychische Asthenie, geistige Schwerfälligkeit wechseln ab mit Myxödem (Pardee), Depression, Melancholie und Apathie. Dattner berichtet in zwei Fällen auch von Zwangsvorstellungen, Menzel von lügenhaften Phantasien.

Die Grundumsatzbestimmung ergibt kaum einheitliche Ergebnisse. Normalwerte, Erniedrigungen und Erhöhungen wechseln ab.

Ausschlaggebend ist in allen Fällen das Verhalten der Schilddrüse. Zumeist beobachtet man bei C. S. Hypothyreoidismus, bisweilen ist eine normale Schilddrüse vorhanden, während andere auch wieder Überfunktion feststellen. Indessen fehlt auch in einigen Fällen von nachgewiesener Hyperthyreoidose der typische Fettansatz an Rumpf und Gesicht nicht (Weißmann und Charousset).

Die spezifisch dynamische Eiweißwirkung ist meist normal (Cushing, Fall 1; Jamin, Marburg), manchmal aber herabgesetzt (Schilling) oder erhöht (Hildebrand).

Bei Beobachtung des Wasserhaushaltes sind Polydypsie und Polyurie recht häufig, manchmal als Zeichen bestehenden Diabetes mellitus. Um wahrscheinlich hypophysär bedingte Polyurie und Diabetes insipidus handelte es sich wohl in den Fällen von Schilling, Russel und Dattner.

Der Kohlehydrathaushalt zeigt Veränderungen. Hohe Werte von Nüchternblutzucker (Spontanhyperglykämie) ohne Glykosurie wechseln ab mit niedriger Zuckertoleranz. Beide Formen pflegen wenig insulinempfindlich zu sein und können auch spontane Veränderungen zeigen. Vgl. auch jene Formen von Glykusorie, die auch bei Akromegalie auftreten können und „hypophysärer Diabetes" genannt werden (Lucke, Cushing, Davidoff).

Das im Blut am häufigsten zu findende Symptom ist die Hyperglobulie. Sie findet sich in etwa 30% der Fälle (Malaguzzi-Valeri). Bei vielen Patienten ist das Blutbild nicht verändert. Das Aussehen der Kranken macht wohl meist den Eindruck von Hyperglobulie, doch ist dies nur auf ein verändertes Verhalten der Hautcapillaren zurückzuführen. Genaue capillaro-skopische Untersuchungen von Hildebrand, Gamna u.a. ergaben dilatierte Hautgefäße mit unregelmäßiger Durchströmung.

Schon bald nach Beginn der Erkrankung macht sich eine Hypertonie mit Werten zwischen 160 und 200 mm, aber auch bis zu 250 mm Hg bemerkbar. Gelegentliche Schwankungen führen doch nie zu Blutdruckkrisen. Bisweilen werden Vergrößerung und Erweiterung des linken Herzens beobachtet.

Über die Krankheitsdauer ist ein einheitliches Bild nicht zu entwerfen. Sie beträgt einige Monate bis zu 20 Jahren, meist jedoch 4—5 Jahre. Gelegentliche therapeutische Erfolge (Brostect, Exstirpation einer vergrößerten Nebenniere, Sundermann, 2 Fälle behandelt mit Progynon, Proluton, Provison und Pretiron und Abnahme der Fettsucht und Rückgang der Striae, sowie Abfall des erhöhten Blutdrucks zu normalen Werten, Pattison und Swan, Hypophysenoperation und Radiumbehandlung, Jamin, Röntgenbestrahlung) stehen vereinzelt da.

Die häufigsten Todesursachen sind interkurrente Erkrankungen oder Herzinsuffizienz. Geringe Widerstandskraft gegen Infektionen bedingt oft in wenigen Tagen einen plötzlichen Tod. Das psychisch veränderte Verhalten erklärt häufige Todesfälle durch Suicid (Fall Ulrich, Ritter, Urban). Nach operativen Eingriffen erliegen die Kranken vielfach postoperativen Komplikationen (z. B. Hall, nach Warzenentfernung: Pyodermie; Krönke und Parade, Furunkulose; Gratton, Peritonitis nach Appendicitis). In manchen Fällen kommt es zum Tod infolge von Gehirnblutungen (Rutishauser, Fall 1; Gouley, Menzel, Russel, Evans, Cushing). Konscheggs Patient erlag einer Miliartuberkulose; Lungenödem- oder Pneumonietodesfälle waren die von Cushing, Fall 6 und Fall 11; Bauer, Cohen, Craig, Cucco, Gerstel, Lawrence, Minciotti, Page, Parhon.

Seit der zusammenfassenden Darstellung der Cushing-Fälle durch Harvey Cushing ist der Klinik und der Pathologischen Anatomie noch eine große Menge weiterer Beobachtungen mitgeteilt worden. Diese seit 1932 veröffentlichten Beobachtungen erstrecken sich, soweit sie pathologisch-anatomisch interessieren, auf folgende:

Aßmann, 25-jährige Frau, Fettsucht, Vollmondgesicht, Osteoporose, Kyphose, Striae, Hochdruck, Glykosurie, Hyperglykämie, Besserung des Befindens nach Röntgenbestrahlung.

Austregeliso, 44-jährige Frau, schwachsinnig, Bartwuchs, Dysmenorrhoen; Todesursache unbekannt; bas. Adenom.

Baumgartner, 43-jähriger Mann, Fettsucht, Osteoporose, Striae, Hochdruck, Hyperglobulie, in der Hypophyse ein basophiles Adenom.

Berblinger, 37-jährige Frau, dysmenorrhoische Beschwerden, hypoplastisches Genitale, Fettsucht, Osteoporose, Hypertrichose, Striae, RR normal, dilatiertes Herz, Tod nach Sepsis, in der Hypophyse ein fraglich bösartiges bas. Adenom, Nebennierenrindenhyperplasie.

Bergstrand, 48-jährige Frau, Dysmenorrhoen, Fettsucht, Hypertrichosis, Hochdruck, Herzinsuffizienz, Glykosurie, Tod nach Lungenembolie, bas. Adenom der Hypophyse, cortic. Hyperplasie.

Bettoni, 27-jährige Frau, Amenorrhoe, hypoplastisches Genitale, Fettsucht, Vollmondgesicht, Hypertrichosis, Verlust des Kopfhaares, Striae, Hochdruck, Herzdilatation, Polydipsie und Polyurie, Glykosurie, in der Hypophyse ein chromoph. Adenom, kleines Rindenadenom der Nebenniere.

Brauer, 36-jährige Frau, Fettsucht, mehrere bas. Hypophysenadenome.

Brown, 45-jährige Frau, Hypertrichose, keine Striae, Glykosurie, Lungenkarzinom, Hyperplasie der Hypophyse und der Thyreoidea.

Calder und Porro, 34-jährige Frau, Fettsucht, Amenorrhoe, Hypertrichose, Osteoporose, RR 190, Hypophyse o. B., Rindenadenom, Todesursache unbekannt.

Cohen und Dible, 50-jährige Frau, Amenorrhoe, Fettsucht, Osteoporose, Vollmondgesicht, Hypertrichosis, Ausfall des Kopfhaares, Hypertension und Hyperglobulie, Glykosurie, Tod nach Bronchopneumonie, Hypophysenbestrahlung war erfolgreich gewesen, histol. ein bas. Carcinom der Hypophyse, Rindenhyperplasie.

Craig und Cran, 28-jährige Frau, Amenorrhoe, Fettsucht, Vollmondgesicht, Osteoporose, Striae, Hypertension und Hyperglobulie, Herzinsuffizienz, keine Glykosurie, Tod nach Pneumonie, bas. Hypophysenadenom, Rindenhyperplasie.

Crile, 17-jähriges Mädchen, Amenorrhoe, Fettsucht, Vollmondgesicht, Hypertrichosis, Striae distensae, Hyperglobulie, Zustandsbesserung nach Entnervung der Nebennieren, Tod nach Sepsis, Hauptzellenadenom, Rindenhyperplasie.

Cucco, 29-jährige Frau, Amenorrhoe, Genitalhypoplasie, mäßige Fettsucht, Vollmondgesicht, Kyphose, starke Hypertrichosis, Striae, Hypertension und Hyperglobulie, Polydipsie und Polyurie, Glykosurie, keine Zustandsverbesserung nach Röntgenbestrahlung, Tod nach Pneumonie, fragliche Nebennierengeschwulst.

Dioge, 17-jähriger Junge, Fettsucht, Striae, Osteoporose, Nachlassen der Sehkraft durch expansiv wachsenden Hypophysentumor, der exstirpiert und als gemischt eosinophil-basophiler Natur gedeutet wurde. Tod als Operationsfolge.

Freyberg, 19-jähriger Mann, Fettsucht, Vollmondgesicht, Osteoporose, Striae, Hochdruck, Herzhypertrophie, Tod nach Sepsis, kleines bas. Adenom, keine Nebennierenveränderungen, Gonadenatrophie.

Fuller und Russel, 20-jähriger Mann, Impotenz, Fettsucht, Vollmondgesicht, Hypertrichosis, Striae, chromoph. Hypophysenadenom mit Crooke'schen Veränderungen.

Gamna, 30-jährige Frau, Amenorrhoe, Hypoplasie des Genitale, Fettsucht, Vollmondgesicht, Osteoporose, Kyphose, Hypertrichosis, Ausfall des Kopfhaares, Striae cutis distensae, Hypertension und Hyperglobulie, Herzinsuffizienz, Glykosurie, Todesursache: Angina, Herzinsuffizienz; normale Hypophyse, Rindenadenom.

Gerstel und Nagel, 30-jährige Frau, Amenorrhoe, Fettsucht, Vollmondgesicht, Glykosurie, Tod nach Bronchopneumonie. Bösartige Geschwulst der Nebenniere, leichte Basophilenvermehrung in der Hypophyse.

Gouley, 37-jährige Frau, Fettsucht, Osteoporose, Hypertrichosis, Hypertension, Herzinsuffizienz, Tod nach Gehirnblutung; basophiles Adenom, Rindenhyperplasie, sklerot. Ovarien.

Graef und Bunin, 19-jähriges Mädchen, Fettsucht, Hypertrichosis, Striae, Tod nach Sepsis; Nebennierencarzinom, fraglich bas. Hypophysenadenomx mit Crooke'schen Veränderungen.

Gratton, 29-jährige Frau, Amenorrhoe, Fettsucht, Vollmondgesicht, Hypertrichosis, Striae, Hypertension, Tod nach Appendicitis, Peritonitis; bas. Adenom, Rindenhyperplasie.

Greppi und Redaelli, 56-jährige Frau, Fettsucht, Vollmondgesicht, Dysmenorrhoe, Hyperglobulie, Herzvergrößerung, Herzinsuffizienz, Tod nach Herzinsuffizienz; hochgradige Basophilie der Hypophyse, Rindenhyperplasie.

Hare, Roß und Crooke, 32-jährige Frau, Amenorrhoe, Fettsucht, Vollmondgesicht, Osteoporose, Kyphose, erhebliche Hypertrichose, Kopfhaarausfall, Striae, Hypertension, Herzhypertrophie, Tod nach Operation; Nebennierencarzinom, fibr. Ovarien, in der Hypophyse (wohl durch vorherige Bestrahlung) keine Basophilie.

Hall, 26-jähriger Mann mit allen Cushing-Symptomen. Tod durch Pyämie nach Warzenentfernung. Basophilie des Vorderlappens.

Herman, 23-jähriger Mann, Impotenz, Fettsucht, Vollmondgesicht, Striae, Hochdruck, Tod nach Sepsis; Hyperplasie und Adenom der Nebennieren, Hodenatrophie.

Hildebrand, 53-jähriger Mann, Impotenz, Hypoplasie der Geschlechtsorgane, Fettsucht, Osteoporose, Vollmondgesicht, Kyphose, Hypertrichosis, Ausfall des Kopfhaares, Erweiterung der Hautkapillaren, Hochdruck, Herzinsuffizienz, in der Hypophyse ein bas. Adenom, ein kleines Hauptzelladenom, ein kleines bas. Adenom im Hinterlappen der Hypophyse.

Hommes, 22-jährige Frau, Tod nach Herzinsuffizienz, hypophysäres Fibroadenom.

Hora, 38-jährige Frau, Amenorrhoe, Fettsucht, Osteoporose, Striae, Hypertension, Tod nach Herzinsuffizienz; bas. Adenom, Rindenhyperplasie und ein kleines Rindenadenom, Gonadenatrophie.

Horneck und Konschegg, 23-jähriger Mann, Impotenz, Hypoplasie des Genitale, Fettsucht, Vollmondgesicht, Osteoporose, Striae, Herzinsuffizienz, Miliartuberkulose, Tod nach Pneumonie; in der Hypophyse ein eosinophiles Adenom, Rindenadenom, Gonadenatrophie.

Jakobi und Tigges, 23-jähriger Mann, Impotenz, Abnahme der Libido, alle Cushing-Symptome in typischer Form, Tod an Bronchopneumonie und Herzinsuffizienz. Normale Hypophyse, Rindenadenom. Keine Hodenatrophie.

Jonas, 32-jährige Frau, Amenorrhoe, Fettsucht, Osteoporose, Hypertrichose, Striae, Hochdruck, Herzinsuffizienz, Glykosurie, bas. Adenom, Adenom der Epithelkörperchen, sklerot. Gonaden.

Josephson, 17-jähriger Mann, Impotenz und hypoplastisches Genitale, Fettsucht, Vollmondgesicht, Osteoporose, Striae, Hypertension und Hyperglobulie, Herzvergrößerung und -insuffizienz, Tod nach Eingriff; kleines bas. Adenom in der Neurohypophyse, hypernephroider Tumor, accessorisches Nebennierengewebe.

Kepler Fall 1, 46-jährige Frau, Amenorrhoe, Fettsucht, Vollmondgesicht, Hypertrichose, Hochdruck, Glykosurie; Thymuscarzinom, Nebennierenhyperplasie.

Kepler Fall 2, 31-jährige Frau, Fettsucht, Hypertrichose, Striae, Hochdruck, Glykosurie; Pankreas- und Nebennierenkarzinom.

Kepler u. Mitarb. Fall 1, 35-jährige Frau, Amenorrhoe, Fettsucht, Osteoporose. Hypertrichose, Hochdruck, Glykosurie; bas. Adenom, keine Nebennierenveränderungen.

Kepler u. Mitarb. Fall 2, 32-jährige Frau, Amenorrhoe, Fettsucht, Osteoporose, Striae, Hochdruck, keine Glykosurie, Nebennierenhyperplasie, Tod nach Pneumonie, keine Hypophysenveränderungen.

Kepler u. Mitarb. Fall 3, 25-jährige Frau, Amenorrhoe, Fettsucht, Osteoporose, Striae, Hypertension, Glykosurie, Rindenadenom von 600 g, das mit Erfolg operativ entfernt wird.

Kepler u. Mitarb. Fall 4, Alter nicht bekannt, Pubertas praecox, Fettsucht, Hypertrichosis, Striae; cortic. Adenom, Zustandsbesserung nach operativer Entfernung.

Klein, 33-jährige Frau, Amenorrhoe, Fettsucht, Hypertrichose, Osteoporose, Striae. Tod nach Sepsis; basophiles Hypophysenadenom, Rindenhyperplasie.

Kraus, 27-jähriger Mann, Impotenz, Fettsucht, Osteoporose, Vollmondgesicht, Striae, Hypertension, Herzhypertrophie, Glykosurie, Tod nach Sepsis; in der Hypophyse ein kleines Hauptzelladenom, Crooke'sche Veränderungen, Rindenhyperplasie.

Krönke und Parade, 30-jährige Frau, nach Schwangerschaft bedeutende Gewichtszunahme, Fettsucht, Vollmondgesicht, im Anschluß an eine Fehlgeburt Amenorrhoe, Ausfall des Kopfhaares, Hypertrichosis, Hochdruck, Glykosurie, Osteoporose, Tod nach Pyodermie; Ovarialteratom mit Derivaten aller drei Keimblätter u. a. auch Hypophysenanteile mit erheblicher basophiler Hyperplasie.

Lawrence, 14-jähriger Junge, hypoplastisches Genitale, Fettsucht, Vollmondgesicht, Osteoporose, Hypertrichosis, Striae, Hypertension und Hyperglobulie, Adenom des Hypophysenvorderlappens fraglicher Natur, Rindenhyperplasie.

Lawrence und Zimmermann, 44-jähriger Mann, Impotenz, Fettsucht, Vollmondgesicht, Osteoporose, Kyphose, Striae, Herzhypertrophie, Tod nach Bronchopneumonie; bas. Adenom, Rindenhyperplasie.

Lescher, 35-jährige Frau, Amenorrhoe, Fettsucht, Osteoporose, Hypertrichosis, Striae, Hypertension und Hyperglobulie, Glykosurie, Adenokarzinom der Nebennieren, Basophilie (fragliche Adenombildung) des Hypophysenvorderlappens.

Levi, 30-jährige Frau, Amenorrhoe, Fettsucht, Vollmondgesicht, Osteoporose, Hypertrichosis, Kopfhaarausfall, Striae, Hyperglobulie, Tod nach Herzinsuffizienz; 350 g schweres Rindenadenom bei fehlenden eigentlichen Nebennieren, einige bas. Zellen.

Levi, 32-jähriger Mann, Impotenz, Fettsucht, Vollmondgesicht, Striae, Hypertension, Herzhypertrophie, Tod nach Herzinsuffizienz; fragliche Veränderungen an den innersekretorischen Organen.

Leyton Fall 1, 11-jähriger Junge, Fettsucht, Hypertrichosis, Glykosurie, Todesursache unbekannt; Thymuskarzinom mit Metastasen, Hyperplasie der Nebennieren.

Leyton Fall 2, 32-jähriger Mann, Impotenz, Fettsucht, Vollmondgesicht, Striae, Hypertension, Hyperglobulie, Glykosurie, Tod nach Sepsis; Thymuskarzinom mit Metastasen, Nebennierenhyperplasie.

Lisser, 28-jährige Frau, Amenorrhoe, Fettsucht, Osteoporose, Hypertrichose, Striae, Hypertension, Glykosurie, Todesursache unbekannt; atypisches Hauptzellenadenom in der Hypophyse, Zustandsverbesserung nach dessen Entfernung.

Lukens, 30-jährige Frau, Amenorrhoe, Fettsucht, Vollmondgesicht, Hypertrichosis, Hypertension, Tod nach Eingriff; Rindenadenom rechts, aplastische linke Nebenniere.

MacGallum, 25-jährige Frau, Amenorrhoe, Fettsucht, Osteoporose, Hypertrichose, Striae, Hypertension, Hyperglobulie, Herzinsuffizienz, Glykosurie, Todesursache unbekannt; bas. Adenom des Hypophysenzwischenlappens.

MacMahon, Angaben über Alter und Geschlecht fehlen, Hochdruck; bas. Adenom, Nierensklerose.

MacMahon Fall 2, gleiche Ergebnisse wie bei Fall 1.

Marburg, 26-jähriger Mann, Impotenz, Fettsucht, Hypertrichose, Striae, Hochdruck, Herzhypertrophie, Glykosurie, Tod nach Operation; bas. Adenom, Rindenhyperplasie, Kolloidstruma.

Menzel Fall 1, 24-jähriger Mann, Impotenz, Fettsucht, Vollmondgesicht, Osteoporose, Striae, Hypertension, Herzinsuffizienz als Todesursache; bas. Adenom.

Metzger, 37-jährige Frau, Dysmenorrhoen, Fettsucht, Vollmondgesicht, Striae, Hypertension, Hyperglobulie, Tod nach Lungenembolie; bösartige Hypophysenvorderlappengeschwulst.

Minciotti, 38-jährige Frau, Amenorrhoe, hypoplastisches Genitale, Fettsucht, Vollmondgesicht, Osteoporose, Kyphose, Hypertrichosis, Striae, Kapillarenveränderungen der Haut, Hypertension, Hyperglobulie, Herzhypertrophie, Glykosurie, Tod nach Bronchopneumonie; bas. Adenom, Rindenhyperplasie.

Moehlig, 43-jährige Frau, kastriert, Fettsucht, Vollmondgesicht, Hypertrichosis, Hochdruck und Hyperglobulie, Herzhypertrophie, Tod nach Operation; bas. Adenom, eosinophiles Adenom.

Page, Robert und Biggart, 35-jährige Frau, Fettsucht, Vollmondgesicht, Osteoporose, Kyphose, Hypertrichose, Striae, Hypertension, Herzhypertrophie und -insuffizienz, Glykosurie, Tod nach Lungenödem; bas. Adenom mit Crooke'schen Veränderungen, Rindenhyperplasie.

Parhon, 47-jähriger Mann, Impotenz, Fettsucht, Vollmondgesicht, Osteoporose, Hypertrichosis, Kopfhaarausfall, Hochdruck, Herzhypertrophie und -insuffizienz, Tod nach Lungenödem; mehrere basophile und eosinophile Adenome.

Pero, Mädchen von unbekanntem Alter, Dysmenorrhoen, Fettsucht, Osteoporose, Striae, Hyperglobulie, Tod? Epithelkörperchenadenom.

Petresco und Sutianu, 41-jährige Frau, Amenorrhoe, Fettsucht, Hypertrichosis, Striae, Hypertension, Glykosurie, Tod durch Sepsis; bas. Adenom, mehrere Rindenadenome.

Raab, 46-jährige Frau, Amenorrhoe, Fettsucht, Osteoporose, Kyphose, Hypertrichosis, Tod? bas. Adenom, normale Nebennieren, mäßige Struma.

Reinherz und Schuler, 28-jährige Frau, Amenorrhoe, Klitorishypertrophie, Fettsucht, Vollmondgesicht, Osteoporose, Hypertrichosis, Kopfhaarausfall, Striae, Hypertension, Herzvergrößerung und -insuffizienz, Tod nach Eingriff; bösartiges Rindenadenom, basophile und eosinophile Zellansammlungen.

Ritter Fall 1, 48-jährige Frau, Fettsucht, Altweiberbart, in der Hypophyse Verminderung der eosinophilen und starke Vermehrung der basophilen Elemente im Hinter- und Vorderlappen. Zwischenhirn o. B.

Ritter Fall 2, 48-jähriger Mann, Vollmondgesicht, Fettsucht, Striae, Kyphose, Impotenz und Abnahme der Libido, Hochdruck, Polycythämie, Osteoporose, bas. Adenom, Knotenstruma, Rindenhypertrophie, Hodenatrophie.

Rubinstein, 20-jähriges Mädchen, Fettsucht, Osteoporose, Striae, Tod durch Sepsis; bas. Adenom.

Russel und Evans, 31-jähriger Mann, Impotenz, Fettsucht, Striae, Hypertension und Hyperglobulie, Tod nach Urämie; bas. Adenom, normale Nebennieren.

Russel und Evans Fall 2, Frau von unbekanntem Alter, Hypertrichosis, Striae, Hypertension, Tod durch Gehirnblutung; bas. Adenom, kleines Rindenadenom.

Rutishauser Fall 1, 42-jährige Frau, Amenorrhoe, Fettsucht, Vollmondgesicht, Osteoporose, Hypertrichosis, Kopfhaarausfall, Hypertension, Herzvergrößerung und -insuffizienz, Tod durch Gehirnblutung; bas. Adenom, Rindenhyperplasie, Epithelkörperchenlipomatose.

Rutishauser Fall 2, 25-jährige Frau, Amenorrhoe, Fettsucht, Osteoporose, Hypertension, Herzvergrößerung und -insuffizienz, Tod durch Lungenödem; mehrere adenomatöse Hyperplasien, Rindenhyperplasie.

Salus, 30-jährige Frau, Amenorrhoe, Fettsucht, Osteoporose, Hypertrichose, Kopfhaarausfall, Striae, Tod durch Gehirngeschwulst; bösartige Hypophysengeschwulst, Rindenhyperplasie, Ovaratrophie.

Schoen und Teutschländer, 25-jährige Frau, Amenorrhoe, Fettsucht, Hypertrichose, Striae, Hochdruck, Tod nach Erysipel; basophiles Hypophysenadenom.

Sokolow, 10-jähriges Mädchen mit Unterentwicklung der Geschlechtsorgane, Klitorishypertrophie, Vollmondgesicht, Hypertension, unbekannte Todesursache; eosinophiles Adenom, normale Nebennieren.

Swan und Stephenson, 30-jährige Frau, Amenorrhoe, Hypoplasie der Geschlechtsorgane, Fettsucht, Vollmondgesicht, Hypertrichose, Striae, Hochdruck, Herzinsuffizienz, unbekannte Todesursache; bas. Adenom, Rindenhyperplasie.

Tachenor, 26-jährige Frau, Amenorrhoe, Fettsucht, Osteoporose, Hypertrichosis, Striae, Hypertension, Tod durch Erysipel; großes bas. Adenom, Rindenhyperplasie, Struma.

Tesseraux, 32-jährige Frau, Amenorrhoe, Fettsucht, Vollmondgesicht, Osteoporose, Striae, Hochdruck und Hyperglobulie, Tod nach Miliartuberkulose; bas. Adenom, kleines Rindenadenom.

Turner, 25-jährige Frau, Amenorrhoe, Fettsucht, Vollmondgesicht, Osteoporose, Kyphose, Hypertrichosis, Striae, Hypertension, Hyperglobulie, Tod durch Sepsis; makroskopisch normale Hypophyse, Rindenhyperplasie.

Ulrich, 33-jährige Frau, Fettsucht, Osteoporose, Striae, Blutdrucksteigerung, Glykosurie, Suicid, Zwischenhirn o. B., kleines bas. Adenom.

Urban, 38-jähriger Mann, Impotenz, Fettsucht, Vollmondgesicht, Striae, Hyperglobulie, Suicid; Basophilie der Hypophyse, keine Veränderungen im Sinne von Crooke.

Walters u. Mitarb. Fall 1, 39-jährige Frau, Amenorrhoe, Fettsucht, Vollmondgesicht, Hypertrichosis, Hypertension; Adenokarzinom der linken Nebenniere. Nach Exstirpation Zustandbesserung innerhalb von zwei Monaten.

Walters u. Mitarb. Fall 2, 33-jährige Frau, Fettsucht, Vollmondgesicht, Glykosurie, Todesursache unbekannt; Rindenhyperplasie.

Weißmann u. Mitarb., Mann unbekannten Alters, Fettsucht, Striae, Hypertension und Hyperglobulie, Glykosurie, Todesursache? Hypophysengeschwulst fraglicher Natur.

Wright Fall 1, Junge von 11 Jahren, Fettsucht, Striae, Glykosurie, Todesursache? Bas. Adenom, Rindenhyperplasie und Rindenadenom.

Wright Fall 2, 12-jähriges Mädchen, Fettsucht, Hypertension, Hyperglykämie, größeres bas. Adenom.

Wright Fall 3, 24-jährige Frau, Fettsucht, Osteoporose, Hypertrichosis, Striae, Tod? Corticalkarzinom.

In der Göttinger Medizinischen Universitäts-Klinik wurde im Jahre 1937/38 ein typischer Fall von Cushing'scher Erkrankung beobachtet und behandelt. Die Krankengeschichte*) wird hier im Auszuge wiedergegeben.

Der 46 Jahre alte Patient K. A. aus L. konnte seit Anfang 1933 keine Arbeit mehr verrichten. Er bekam bei den kleinsten Anstrengungen Atemnot und Herzklopfen; oft hatte er Stiche in der Herzgegend. Ebenso lange beklagte er

*) Die Krankengeschichte wurde in liebenswürdiger Weise von Herrn Professor Dr. Wolf zur Verfügung gestellt, wofür ich ihm an dieser Stelle meinen Dank aussprechen möchte.

Schwellungen an den Beinen. Der Leib war oft trommelartig aufgetrieben. Des Nachts hatte er meist sehr starke Blähungen. Außerdem litt der Patient unter starkem Schwindelgefühl. Linderung brachten hier für kurze Zeit die vom Hausarzt des öfteren vorgenommenen Aderlässe. In den letzten zwei Jahren hatte das Körpergewicht von 97,6 kg bei einer Größe von 174 cm, auf 108,2 kg bei einer Größe von 172 cm zugenommen. (Der Patient war schon immer etwas korpulent, als Kind war er stets dicker gewesen als seine gleichaltrigen Schulkameraden). Im Juli 1935 wurde A. in die medizinische Universitätsklinik Göttingen wegen eines leichten Diabetes melitus aufgenommen. Heftige Schmerzen im ganzen Leib, Atemnot und Angstgefühl ließen ihn plötzlich zusammenbrechen. Der Hausarzt hatte zuerst Morphium verordnet. Später stellte er fest, daß Herz und Nieren nicht mehr richtig arbeiteten. Im Urin stellte man bei der Aufnahme 7 % Zucker fest bei 218 mg % Blutzucker. Der Urinzuckergehalt schwand in den nächsten Tagen, der Blutzucker betrug bei der Entlassung 119 mg %. RR = 175/110. Grundumsatz = 124 %. Der Patient wurde eingestellt auf folgende Diät: 120 g Brot, 50 g Fleisch, zwei Eier, beliebig Gemüse und Fett. In der Folgezeit hat A. sich indessen nicht an die Vorschrift gehalten und mehr Kohlehydrate zu sich genommen.

Befund. Sehr fetter Patient, besonders am Halse und am Rumpf, während die Extremitäten frei sind. Hochrote, fast bläuliche Gesichtsfarbe. Starke Wölbung des Leibes, deutliche Mammae, fettreiches Becken in typischer Weise. Lungen- und Herzuntersuchung durch die Adipositas erschwert, o. B. Rötliche Striae beiderseits am Unterbauch. Oberhalb und unterhalb der Scapulae stärkere Behaarung, die — wie der Patient angab — in den letzten Jahren zugenommen hat. Starke Pigmentierung von Penis und Skrotum. RR 220/160, Puls unregelmäßig, gut gefüllt, hart, ca. 80 Schläge min. E.K.G. ventrikuläre Extrasystolen mit kompensatorischer Pause.

Urinbefund: Eiweiß +, Zucker —, Urobilinogen ++, im Sediment einige Leuco- und Erythrocyten und Bakterien.

Blutbild: Hb = 105 %, Erythrocyten = 5,3 Millionen, Leukocyten = 8500, Stabkernige = 3 %, Segmentkernige = 70 %, Eosinophile = 2 %, Basophile = keine, Lymphocyten = 25 %, Monocyten = 2 %; Senkung = 5 mm/Stunde, Blutzuckergehalt = 140 mg %, Cholesteringehalt = 190 mg %, Grundumsatz = 124 %. Röntgenuntersuchung der Sella ergibt keinen abnormen Befund, Röntgenbilder des Humerus und der Wirbelsäule decken keine Osteoporose auf.

Frühere Krankheiten: Als Kind Masern und zweimal Diphtherie. 1909 als Soldat Rippenfell- und Lungenentzündung rechts. Anschließend Operation einer Steißbeinfistel im Garnisonlazarett Hannover. 1915 Knieschuß im Felde (rechtes Knie). Dauernde Bewegungseinschränkung, Kriegsrente = 30 %.

Familienanamnese: Eltern beide gestorben. Vater starb an Arterienverkalkung, Mutter an Blasenkrebs. Ein Bruder ist auf der Heil- und Pflegeanstalt Göttingen untergebracht, da er an Verfolgungswahn leidet. Andere Geschwister gesund. Seit einigen Jahren kinderlos verheiratet mit gesunder Frau.

Die typische Fettverteilung an Hals, Nacken und Rumpf, die Labilität des Blutzuckerspiegels, der Hypertonus sowie die Polycythämie erlauben die Diagnose auf Cushing'sche Erkrankung.

Behandlung:

1. Vier Röntgenbestrahlungen der Hypophyse in der Zeit vom 19.5. bis 28.5.1937.
2. Vier Röntgenbestrahlungen in der Zeit vom 3.8. bis 11.8.1937. Luminal, Strophantin ($^1/_2$ mg u. Atropin). Ernährung ca. 1000 bis 1050 Cal.

(Dr. med. habil. Wolf, Med. Kl.)

Sekant: Oberarzt Dr. Schoen*).

Klinische Angaben: Cushing'sche Krankheit.

Leichenöffnungsbericht:

Hochgradige Adipositas. Starke Cyanose des Gesichts. Geringgradiger Ascites. Stauungsmilz, Stauungsgastritis und Enteritis. Stauungsleber mit Verfettung. Stauungsnieren. Stauungslungen. Lungenödem. Hyperämie der Larynx- und Bronchialschleimhaut. Randemphysem der Lungen. Pleuraadhäsionen rechts. Ältere Thromben in mittleren Lungenschlagaderästen beiderseits. Bronchopneumonie des rechten Lungenunterlappens. Dilatation sämtlicher Herzhöhlen, besonders des linken Ventrikels, Adipositas cordis, mäßige Arteriosklerose der Aorta und der Coronararterien. Geringe Kyphose der Brustwirbelsäule. Hyperämie der weichen Hirnhäute. Kleine Lipoidflecke in den Hirnbasisarterien. Makroskopisch keine Hypophysenveränderungen.

Sektionsbericht:

170 cm lange männliche Leiche, die eine hochgradige Fettsucht aufweist, wobei die Fettverteilung besonders stark am Rumpf und im Gesicht ausgeprägt ist (Vollmondgesicht). Die Extremitäten sind dagegen ziemlich schlank, und besonders die Gelenkgegenden sind grazil gestaltet. Im Gesicht eine hochgradig dunkelblauviolett verfärbte Haut. Der kurze, gedrungene Hals weist ebenfalls eine erhebliche Fettsucht auf. Es besteht keine ausgeprägte Absetzung zwischen Kopf und Rumpf.

Genitalbehaarung erhalten. Am äußeren Genitale keine auffälligen Besonderheiten. Unterhautfettgewebe gelb, im Bereich der Bauchdecken 7 cm stark. Muskulatur frischrot, etwas feucht.

Zwerchfellstand rechts 5., links 6. Rippe. In der Bauchhöhle etwas vermehrte braunrote Flüssigkeit. Bauchfell feucht, glatt und spiegelnd. Situs der Bauchorgane regelrecht. Mesenterium und großes Netz sehr fettgewebsreich, sonst o. B. Unterhalb des Nabels erkennt man am Peritoneum parietale knotenförmige Fettgewebsbezirke. Im Dünndarm dunkelbraune und graurote Flüssigkeit, Schleimhaut braunrot verfärbt, z. T. stark mit Schleim bedeckt. Im Dickdarm salbenförmiger, grünlichbrauner Kot, Schleimhaut graurosa, teilweise graurot und graubraun. Appendix o. B.

Milz: 17 : 8 : 5,5 cm. Oberfläche graublau, glatt. Konsistenz fest. Schnittfläche tief dunkelrot, Follikel und Trabekel gut zu erkennen. Kaum Pulpasaft abstreifbar. Milzgefäße frei von krankhaften Veränderungen.

Im Magen dunkelbraune Flüssigkeit, Schleimhaut rotbraun, auf der Höhe der Falten im Fundus- und Corpusteil straßenförmige dunkelbraunrote Verfärbungen.

Duodenum: Inhalt und Schleimhaut wie Magen.

Leber: vergrößert, Oberfläche glatt und spiegelnd, Schnittfläche rotbraun mit deutlicher heller Läppchenzeichnung. Intrahepatische Gallengänge und Gefäße zartwandig. In den Gefäßen reichlich flüssiges dunkelrotes Blut.

Gallenblase enthält dunkelgrüne Flüssigkeit, Schleimhaut olivgrün verfärbt. Gallenwege durchgängig.

---

*) Der Patient starb in Lenglern bei Göttingen. Die Sektion wurde ermöglicht durch das Interesse und durch die Vermittlung des Herrn Dr. Schuppe in Adelebsen bei Göttingen, dem ich an dieser Stelle meinen Dank aussprechen darf.

Pankreas stark in Fettgewebe eingehüllt, Schnittfläche graurot, Läppchenzeichnung etwas undeutlich.

Nebennieren liegen ebenfalls in einem hochgradig entwickelten Fettgewebslager. Schnittfläche: deutliche Rindenmarkzeichnung.

Nieren: Kapsel sehr fettgewebsreich, leicht abziehbar, Oberfläche graurot, glatt, Schnittfläche von der gleichen Farbe, Rinde und Mark gut abgesetzt. Konsistenz der Organe ziemlich weich. Nierenbecken nicht erweitert, Schleimhaut gelblichweiß mit vereinzelten dunkelroten Fleckchen. Ureteren o. B.

Blase: enthält trüben gelben Urin, Schleimhaut rötlichgelb.

Prostata: walnußgroß, Schnittfläche graugelb. Samenblasen, Hoden, Nebenhoden auf dem Schnitt o. B.

Im Rektum salbenförmiger, grünlichbrauner Kot, Schleimhaut graugelb.

Zunge: Oberfläche graubraun, Schnittfläche graurot.

Tonsillen bohnengroß, flach, stark zerklüftet. Schilddrüsenlappen pflaumengroß, flach, Schnittfläche dunkelrot. Speiseröhre leer, Schleimhaut graurosa. Larynx, Trachea, große Bronchien enthalten graurote, schaumige Flüssigkeit, Schleimhaut dunkelrot verfärbt. Bifurkationsdrüsen vergrößert, weich, graurot.

In beiden Pleurahöhlen keine abnorme Flüssigkeit.

Linke Lunge allseitig umgreifbar, Oberfläche glatt, spiegelnd, in den Randpartien etwas vermehrt gewulstet. Konsistenz luftkissenartig, Schnittfläche rot mit einem Stich ins Rostbraune. Nirgends Verdichtungsherde erkennbar. Lungenparenchym überall lufthaltig. Schleimhaut der intrapulmonalen Bronchien dunkelrot verfärbt. In mittleren Lungenarterienästen erkennt man bleistift- bis federkieldicke dunkelrote Blutmassen mit geriffelter, grauroter Oberfläche, die etwas mit der Wand verklebt sind.

Rechte Lunge: in den lateralen und hinteren Partien flächenhaft mit dem Rippenfell verwachsen. Oberfläche hier mit graugelben, bindegewebigen Membranen bedeckt, sonst wie links, Konsistenz luftkissenartig, nur im Unterlappen festere Bezirke palpabel. Schnittfläche wie links. Im Unterlappen erkennt man einen hühnereigroßen Bezirk, in dem das Lungenparenchym graugelb verfärbt und luftleer ist. Es finden sich ferner kleine verstreut liegende graugelbe Herde über den ganzen Unterlappen verteilt. Der rechte Unterlappen ist etwas blutreicher und saftiger als die übrigen Lungenabschnitte. In einem mittleren Lungenarterienast ein bleistiftdickes, gelbrotes, pfropfenartiges Gebilde, das fest mit der Wand verhaftet ist. Schleimhaut in den intrapulmonalen Bronchien dunkelrot verfärbt.

Herzbeutel: Außenfläche erheblich fettgewebsbewachsen. Innenfläche grau-rosa, zart, kein abnormer Inhalt. Herz bedeutend größer als die Leichenfaust. Außenfläche stark fettgewebsbewachsen, sonst spiegelnd. In den Herzhöhlen Cruor und Speckhaut. Sämtliche Herzhöhlen erweitert, besonders stark beide Ventrikel. Der lk. Ventrikel läßt eine stark abgeplattete Trabekelmuskulatur erkennen, die Spitze ist ausgerundet. Wandstärke links 1,4 cm; rechts 0,8 cm. Parietales Endocard zart. Klappenapparat zart, intakt. Aorteninnenfläche elfenbeinfarben, im Anfangsteil vereinzelte gelbliche Flecke und Streifen, im Bauchteil größere, flache, gelblichweiße Verdickungen. Die Coronararterien zeigen ebenfalls flache, gelbliche und gelblichweiße Beete. Pulmonalisinnenfläche gelblichweiß, zart. In beiden Venae femorales, die nur in ihrem Anfangsteil besichtigt werden, flüssiges und geronnenes dunkelrotes Blut. Auch auf Druck und Ausstreichen der Gefäße entleert sich nur dunkelrotes, flüssiges und geronnenes Blut.

Wirbelsäule: Im Bereich der Brustwirbelsäule eine leichte dorsalkonvexe Ausbiegung. Verlauf der Wirbelsäule sonst gerade. Wirbelkörper ziemlich klein. Knochenmark dunkelrot.

Schädel: Dünnes Schädeldach, sonst am knöchernen Skelett keine Besonderheiten. Sella turcica nicht erweitert und regelrecht gebildet. Dura mäßig gespannt, Außen- und Innenfläche graurötlich, zart.

Gehirn: Weiche Häute zart, Gefäße vermehrt blutgefüllt. Am Windungsrelief makroskopisch kein krankhafter Befund. Rinde und Mark auf dem Schnitt gut abgegrenzt. Zeichnung der Stammganglien deutlich. Roter Kern, schwarze Substanz gut zu erkennen. Kleinhirn, Pons, Medulla oblongata auf dem Schnitt o.B. Hypophyse bohnengroß, Außenfläche glatt; von einer Zerlegung in Schnitte wird abgesehen (histol. Untersuchung). Sinus enthalten dunkelrotes flüssiges Blut und Cruor, keine Wandveränderungen. Hirnbasisarterien enthalten dunkelrotes, flüssiges Blut und Cruor. In der Wand finden sich hier und da beetartige gelbliche Verdickungen.

Die meisten bisher pathologisch-anatomisch untersuchten Fälle wiesen Veränderungen an fast allen innersekretorischen Organen, vornehmlich abnorme Befunde in der Hypophyse auf. Teils bestanden die Veränderungen in adenomartigen Wucherungen, teils in diffuser Vermehrung einzelner Elemente (Hyperplasien). Es empfiehlt sich, der Betrachtung der feingeweblichen Veränderungen des vorliegenden Falles zunächst eine kurze Darstellung der normalen Histologie der Hypophyse voranzustellen.

Entwicklungsgeschichtlich ist der Vorderlappen der Hypophyse vom Hinterlappen abzutrennen. Der Vorderlappen entstammt dem Ektoderm als Ausstülpung der dorsalen Wand der primitiven Mundbucht (Rathke'sche Tasche) gegen die Basis des Zwischenhirns. Diese „Hypophysenvordertasche" schnürt sich dann ab und wird zum Hypophysenbläschen. Die Reste des Verbindungsganges zur Mundbucht gehen später zugrunde. Der hintere Teil der Hypophyse entstammt dem Zentralnervensystem und zwar dem Boden des Zwischenhirns, Infundibulum. Der Hinterlappen besteht aus Neuroglia, einem aus dem Medullarrohr sich entwickelnden Gewebe, das auch den übrigen Teilen des Nervensystems als Begleit- und Stützgewebe zukommt, in der Hypophyse aber isoliert, in anscheinend besonderer und eigenartiger Funktion sich findet. Die Bedeutung des Hinterlappens ist zweifellos, jedoch weniger genau bekannt als die des Vorderlappens. Der Vorderlappen ist ein epitheliales Organ und zeigt den typischen Bau endokriner Organe, netzförmig verbundene Zellstränge, die mit Blutgefäßen in inniger Berührung stehen. Im Vorderlappen der menschlichen Hypophyse finden sich vornehmlich drei Zellqualitäten. Es handelt sich um Zellen mit eosinophiler, um Zellen mit basophiler Granulierung, um Elemente, die mit anderen noch zu besprechenden Färbemethoden darstellbar sind, und endlich um solche ohne eine besondere Chromophilie. Letztere nennt man kurz Hauptzellen. Von manchen Autoren (Flesch, Lothringer, Rogowitsch, Stieda Thom u.a.) werden die Zellarten als streng voneinander zu trennende Formen angesehen. Andere wiederum (Benda, Saint Remy, Guerrini, Morandi) halten die einzelnen Zellarten für verschiedene Sekretionsstadien nur einer Zellform. Zum Teil hielt man auch eine Einteilung in zwei Zellarten für ausreichend, in Chromophobe und Chromophile (Benda, Remy, Kreutzfeldt), da man glaubte, die beiden chromophilen Zellarten würden ineinander übergehen können. Kraus hielt es für erwiesen, daß die granulierten, chromophilen Zellen aus den Hauptzellen hervorgehen und sich auch wieder in solche zurückverwandeln können.

Er beobachtete, wie ein Teil der basophilen Zellen allmählich seine Körnchen verlor, so daß die Zellen infolge ihrer nunmehr schütteren Granulierung lichter gefärbt erschienen. Die Folge der wechselnden Entgranulierung war eine feine, poröse Beschaffenheit des blassen Zelleibes, der langsam zerfiel, während benachbarte Zellen zusammenrückten, wobei sie teils nackt, teils von spärlichen Resten des zum größten Teil zerfallenen Protoplasmas umgeben waren: Typische Hauptzellen. Ebenso sei die Entstehung von Basophilen durch langsame Bildung von Granula in Hauptzellen zu beobachten. Ja, Kraus bezeichnete auch Formen, die in ihrer Struktur weder den Hauptzellen gleichen, noch den Basophilen entsprechen, als Übergangszellen. Bei ihnen sei eine Chromophilie ohne Granulierung zu beobachten gewesen. Die eosinophilen Zellen sollen ohne Übergangszellen direkt aus Hauptzellen hervorgehen. Durch Zerfall der entgranulierten Zelleiber entstehen aus B.Z. (= basophile Zellen) und E.Z. (= eosinophile Zellen) wieder die Hauptzellen. Die drei Zellarten liegen in einer sehr zarten, bindegewebigen Grundsubstanz mit einer vielfachen Septenbildung. Das reiche Kapillarnetz gestattet eine sehr gute Durchblutung.

Die Eosinophilen Zellen, die auch als β-Zellen bezeichnet werden, finden sich meist in den hinteren Teilen des Vorderlappens. Die Zellgröße ist schwankend. Sie besitzen meist einen kleinen dunklen Kern von runder oder ovalärer Form. Die Protoplasmamenge ist bisweilen spärlich, bald recht reichlich. Es färbt sich gut mit Eosin und ist dicht von roten Granulis erfüllt. Die Zellbegrenzung ist scharf abgesetzt.

Die Basophilen Zellen = α-Zellen, die meist größer als die E.Z. sind, sind auch in ihrer Größe konstanter. Ihr Kern liegt als lichtes, rundes Gebilde in dem bei H.E.-Färbung tiefblauen, scharf begrenzten Protoplasma, das ebenfalls von dichten Granulis erfüllt ist, die sich recht dunkel färben und nicht so reichlich wie bei den E.Z. auftreten.

Die Hauptzellen, auch γ-Zellen genannt, haben einen verschieden großen Kern. Er kann rund, oblong oder polygonal und ganz unregelmäßig sein. Es gibt Übergänge in der Größe von ganz kleinen zu sehr großen Formen. Der Kern färbt sich dunkel oder bisweilen licht. Das Protoplasma kann nur unvollkommen dargestellt werden, da es auf keine der gebräuchlichen Färbemethoden anspricht. Ja, es scheint auch nicht kompakt, sondern in Strängen oder Bröckeln geordnet. Zellgrenzen sind nicht festzustellen. Erdheim erwähnt die Ähnlichkeit einer Gruppe von Hauptzellen mit einer Anhäufung von Lymphocyten. Nach Romeis kommen neben den genannten häufigsten Zellformen in wechselnder Anzahl aber immer weniger zahlreich neben den drei obigen Formen noch die δ- und die ε-Zellen vor. Die δ-Zellen lassen sich nur mit Spezialfärbung von den β-Zellen unterscheiden, wobei sich die Granula der β-Zellen violett, die der δ-Zellen ultramarinblau färben. Die ε-Zellen sind bei einer Azan-Färbung durch gelborange gefärbte, scharf hervortretende Granula deutlich als besondere Zellform charakterisiert. Welche Bedeutung diese beiden Zellformen haben, ist noch nicht bekannt. Zahlenmäßig stehen normaler Weise die H.Z. mit 50 % an erster Stelle, während die E.Z. mit etwa 35 % häufiger als die B.Z. sind. Beim weiblichen Geschlecht scheinen die Hauptzellen um weniges reichlicher zu sein als beim männlichen, eine Tatsache, die noch besondere Erwähnung findet. Eine besonders bevorzugte Lokalisation der H.Z. besteht nicht. Vielfach finden sich die H.Z. im Zentrum eines Alveolus oder eines Zellbalkens, während sie rings herum von chromophilen Zellen umgeben sind. Die H.Z. erfahren eine morphologische und sekretorische Veränderung während der Schwangerschaft. Sie sind die Träger einer physiologischen Schwangerschaftsveränderung der Hypophyse. Sie erfahren eine Vermehrung und im einzelnen auch eine Hypertrophie. Bei Beginn der Gravidität findet sich in der Umgebung der Kerne im Gegensatz zu dem früheren Zustand ein vermehrtes Protoplasma, das sich recht gut färben läßt. Zell-

grenzen sind auch jetzt noch nicht darstellbar. Das Protoplasma nimmt bei fortschreitender Gravidität an Menge noch bedeutend zu. Man hat der Form, in der die Hauptzellen sich jetzt befinden, direkt den Namen „Schwangerschaftszellen" gegeben. In der Schwangerschaft vermehren sich die Hauptzellen in der Form der Schwangerschaftszellen sehr bedeutend, die Zunahme an Zahl und Protoplosmamenge bedingt eine beträchtliche Vergrößerung des ganzen Organes und besonders des Vorderlappens, in dem die Hauptzellen und deren Abkömmlinge, die Schwangerschaftszellen, fast ausschließlich zu finden sind. Die Form der Hypophyse wird im allgemeinen plumper, abgerundeter, und sie erscheint im ganzen praller. Recht häufig scheint dann das ganze Organ fast aus der Sella hervorzuragen. Nach erledigter Gravidität nähern sich die Schw.-Z. langsam wieder durch Schwund des Protoplasmas dem Typus der Hauptzellen. Dieser Vorgang pflegt sich auf viele Jahre zu erstrecken, so daß bis nach einem Zeitraum von sieben Jahren noch an den in Involution befindlichen Schw.-Z. eine durchgemachte Gravidität nachgewiesen werden kann.

Histologische Untersuchung des vorliegenden Cushing-Falles.

Sternum: Bei einer geringen Osteoporose, die die Rindenpartien des Sternalknochens nicht überall geschlossen läßt, besteht eine ziemlich gleichmäßige Knochenmarkshyperplasie. Deutliche Abbauerscheinungen an den spongiösen Bälkchen in der Nähe besonders dichter Knochenmarksstellen.

Auch an verschiedenen Wirbeln fällt die schmächtige Beschaffenheit der Rindenbestandteile auf. Auch hier ist die Spongiosa äußerst zierlich (siehe Abb. 1), manchmal ganz offenkundig kümmerlich. Der Gehalt an blutbildendem Mark ist sehr groß. An einer Stelle ist eine Markblutung in einem Wirbelabschnitt unverkennbar. Das Knochenmark ist in seiner Zusammensetzung ebenso reich an Vorstufen der roten Blutzellen wie der farblosen. Die Zwischenwirbelscheiben im übrigen sind ohne Besonderheit. Auch eine untersuchte Rippe zeichnet sich durch Reichhaltigkeit und Aktivität des Blutzellmarkes aus.

In der Muskulatur der linken Herzkammer fällt auf: bei starker Fragmentatio der Herzmuskelfasern und bei geringgradiger Verdickung des subendocardialen Bindegewebes finden sich manchmal um Gefäße der feineren Aufzweigung regelmäßige Bindegewebshöfe, die wie strahlige Schwielen zwischen die Fibrillen hineingreifen. Auch in der trabekulären Muskulatur scheint da und dort das Bindegewebe verdichtet. Zellige Infiltrate oder Knötchenbildungen sind nicht zu erkennen.

Die Muskulatur der rechten Herzkammer läßt keine Schwielen oder sonstige pathologischen Veränderungen erkennen.

Das mediale Band der Aorta ist vollkommen in Ordnung. Dagegen ist die Intima verdickt, ausgezeichnet durch eine Auflockerung ihrer Fasern. In den Zwischenräumen dieser Faserung ist eine eigenartige, metachromasierende Substanz, die manchmal wie Hyalin aus-

sieht, gelegentlich auch das Negativ eines Cholesterinniederschlages, sowie Vermehrung einzelner Lymphocyten. Andere Teile der Aorta zeigen ebenfalls beetartige Verdickung der Innenwand mit deutlichen Zeichen der Verkalkung an einigen Stellen.

Ein Lungenstück zeigt: Vollstopfung vieler Bronchien mit abgeschuppten Epithelien und Schleim. Die Bronchialwand ist von Lymphocyten und Leukocyten durchsetzt. Viele Alveolen sind erfüllt von Blutwasser. In einem Bezirk ist das interstitielle Gewebe der Lunge infiltriert. Vereinzelte Lungenabschnitte sind gebläht, vielfach zeigen sich in Zwischenwänden von braunem Pigment beladene Zellen, die in den Alveolen nicht gefunden werden.

Ein anderer Schnitt läßt ersehen: in einem Ast der Arteria pulmonalis ein Embolus, der nicht ganz abschließt. Im benachbarten Lungengewebe werden Blutungsmassen in den Alveolen gesehen.

Wiederum ein anderer Abschnitt, der die rechte Lunge betrifft, läßt eine fibrinarme, aber sehr zellreiche Pneumonie eines lobulären Abschnittes erkennen. Im Bereich dieser Pneumonie sind mehrere Zweige der Arteria pulmonalis, die teilweise thrombotisch verlegt sind, zu sehen. Im Randbezirk des pneumonischen Herdes verhältnismäßig reichliche Blutung ins Alveolargebiet. Schnitte von der linken Lunge zeigen eine gewisse Lungenblähung und chronische Bronchitis sowie entzündliche Infiltration von Alveolen in der Nähe der Bronchien.

Ein Schnitt durch die Leber bietet das Bild einer Stauungsleber mäßigen Grades. Abgesehen von der mäßigen Blutstauung fällt eine beträchtliche Verfettung der inneren Läppchenzonen auf. Hier erscheint manchmal der Bau der Läppchen unklar. Die Verfettung reicht nicht immer bis zur Zentralvene. Sie ist vielfach mehr zonulär, etwa im mittleren Bereich der Bälkchen angeordnet. Die Glisson'schen Dreiecke sind reich an lymphocytären Infiltraten. Eine Glykogenfärbung ist wohl infolge des Verwesungszustandes nicht mehr gelungen. Die Karminfarbe wurde nunmehr vom Gitterfasernetz der Leber angenommen.

Das Nierengewebe ist leider durch Verwesung stark beeinträchtigt. In der Rinde da und dort kleine Verödungsbezirke mit hyalin umgewandelten Glomeruli. Atrophie der Harnkanälchen und geringfügige interstitielle Infiltration. Die Nierenschlagaderäste zeigen das Bild einer leichten Sklerose. Ödem des Niereninterstitiums, keine Nephritis, keine auffällige Verfettung. Starkes Ödem der Papillenspitzen, Hyperämie der Nierenbeckenschleimhaut.

Das Pankreas ist in seinem Kopfteil leider durch Selbstverdauung so schwer geschädigt, daß Einzelheiten kaum mehr zu erkennen sind. Es ist lediglich zu sagen, daß eine äußerst starke Fettkapsel das Pankreas einhüllte und vielfach sich so eindrängte, daß einzelne

Läppchen förmlich abgesprengt erscheinen. Dasselbe gilt vom Pankreasschwanz. Über den Gehalt an Inseln und deren Beschaffenheit kann leider nichts mehr ausgesagt werden.

Die Milz ist durch eine übermäßige Vollstopfung der Pulpa mit rotem Blut ausgezeichnet. Die Follikel sind auseinandergedrängt, die Wandung der Follikelarterien ist etwas gequollen, zumeist durch einen eosinophilen, hyalinen Innenstreifen ausgezeichnet. Die Milzknötchen sind klein und rein lymphocytär.

Linker Hoden, in Verödung begriffen, zeigt z. T. auch ganz verödete, bindegewebig umgewandelte Hodenkanälchen (siehe Abb. 2 und Abb. 3). Soweit noch deren Epithel vorhanden, liegt eine geringgradige bis mäßige Ausreifung von Samenfäden vor (Abb. 4). Es sitzt auf einer verdickten, bindegewebigen Kanälchenwand ein mehrschichtiges Epithel von Samenbildungszellen. Besonders gestaltete Sertoli-Zellen fallen nicht auf. Sehr auffälliger Mangel von Zwischenzellen. Der linke Nebenhoden ist ohne krankhafte Veränderungen.

Der rechte Hoden und Nebenhoden verhalten sich wie die entsprechenden linksseitigen Organe.

Die Prostata ist muskelreich, ihre Drüsenräume erscheinen erweitert. Papilläre Hyperplasie ist nicht zu erkennen.

Ein Stück Dünndarm ist durch starke venöse Hyperämie ausgezeichnet und frei von Entzündungen. Desgleichen sind auch weitere Einzelheiten infolge von Verwesungsvorgängen nicht klar zu erkennen.

Schilddrüse: Kolloidstruma mit verschieden großen Follikeln. Keine Lymphocyten-Infiltration der Zwischenwände, keine Hyperplasie des Follikelepithels, starke Hyperämie. Das Zwischengewebe da und dort reichlich fibrös und wie gequollen (siehe Abb. 5 und Abb. 6). Neben typischen Bildern einer Kolloidstruma, deren erweiterte Drüsenbläschen aber nur ein relativ schwach gefärbtes Kolloid enthalten und die mit einem sehr niedrigen flachen Epithel ausgekleidet sind, sieht man ausgedehnte atrophische Bezirke mit ungewöhnlich kleinen und engen Drüsen, die oft gar keine Lichtung aufweisen oder nur Haufen aus kleinen Zellen darstellen.

Beide Nebennieren zeigen eine beträchtliche Hyperämie des Rindenbezirkes, wobei die Rinde im ganzen deutlich verbreitert erscheint. Sie ist lipoidreich. Neben umschriebenen Hyperplasien findet sich in der Rinde an einer Stelle eine Knotenbildung, die als Adenom angesprochen werden muß. Das Geschwulstgewebe zeigt Unterschiede von der gewöhnlichen Rindenstruktur. Wohl läßt sich noch die Anordnung in säulenförmige Zellzusammenfassungen erkennen, jedoch erscheinen die Zellen kleiner, und sie liegen dichter gedrängt. Das fein entwickelte Zwischengewebe weicht an manchen Stellen auseinander, so daß drüsenähnliche Bildungen auftreten (siehe Abb. 7, 8, 9 und 10).

Die Hypophyse wurde in einer lückenlosen Serie geschnitten und untersucht. Als Färbungen wurden die Hämatoxylin-Eosin- und die Azan-Färbung nach Romeis benutzt.

In der äußeren Zone des Vorderlappens ergibt sich eine deutliche Anhäufung von basophilen Zellen. Gelegentlich ist eine solche Anhäufung auch in Form eines nicht ganz scharf abgeschlossenen, fast knötchenförmigen Herdes in der Mitte des Vorderlappens sowie nahe der Abgrenzung gegen den Hinterlappen zu sehen (siehe Abb. 11, 12 und 13). Ferner fällt durch die ganze Serie hindurch im Grenzbezirk von Vorder- und Hinterlappen eine sehr ungleiche, manchmal stark in den Hinterlappen hinüberreichende, fast infiltrativ anmutende Ansammlung von basophilen Zellen, jedoch nicht sehr beträchtlichen Ausmaßes auf (siehe Abb. 11 bis 14).

Die dem Zwischenhirn entnommenen Stellen ergaben im feingeweblichen Bild keine handgreiflichen krankhaften Veränderungen.

Epithelkörperchen und Epiphyse wurden nicht untersucht.

Zusammenfassung:

Die histologische Untersuchung der innersekretorischen Organe ergab im Wesentlichen folgenden Befund:

Hyperplasie der basophilen Zellen des Hypophysenvorderlappens mit Mikroadenombildung, Hyperplasie der Nebennierenrinde mit Adenombildung, partielle Atrophie des Hodengewebes mit herabgesetzter Spermiogenese, Kolloidstruma mit Sklerose und teilweiser Atrophie des Schilddrüsengewebes.

Cushing nahm einen basophilzelligen Hyperpituitarismus als primäre Ursache des von ihm aufgestellten Symptomenkomplexes an. Seine Verdienste auf dem Gebiete der Hirnchirurgie sind ebenso große und einzigartige wie auf dem Gebiete der Hypophysenforschung (Kessel). Er zeigte, wie das Krankheitsbild ursächlich verknüpft sein kann mit einem basophilen Adenom des Hypophysenvorderlappens. Nachdem Marie und Marienesco schon 1899 das eosinophile Syndrom der Akromegalie und des Gigantismus gezeichnet hatten, dem bald Babinski (1900) und Fröhlich (1901) das Bild der Dystrophia adiposogenitalis als Folge von Hauptzellenadenomen des Hirnanhanges folgen ließen, war nunmehr auch dem gehäuften atypischen Vorkommen der dritten der drei wichtigsten Zellarten der Hypophyse ein charakteristisches Syndrom zugewiesen worden. Nicht von ungefähr war Cushing diese Erkenntnis gekommen, sondern durch zielbewußtes Suchen und Forschen nach dem ungewöhnlichen Vorkommen dieser Zellqualität; „...not until the

discovery of a hyperpituitary state associated with an adenoma of the basophil elements will it be possible for us to get at the key of those pituitary discorders, which primarily cause disturbances of sex and its secondary characters. Undoubtedly such an adenoma will some day be found". Wie bei einem Astronom, nach dessen Berechnung ein bestimmter Stern vorhanden sein muß und mühevoll aber sicher gefunden wird (Kessel), so fand Cushing's voraussagende Forderung nach einem basophilzelligen Adenom ihre autoptische Bestätigung. — Der Hypophyse als „Meisterdrüse" wies er im endokrinen Haushalt eine übergeordnete Stellung zu.

Wie weit hat sich nun bis heute die Forderung nach basophilem Hypophysenadenom bestätigt? Unter 87 obduzierten Fällen fand sich nach Malaguzzi-Valeri bei 49 ein basophiles Adenom des Hirnanhangs. Davon zeigten 28 auch Nebennierenrindenhyperplasie und 21 keine solche. 7 nichtbasophile Adenome gingen mit Nebennierenhyperplasie einher, während 6 Fälle von nicht basophilen Adenomen genannt werden, die regelrechte Nebennieren zeigten. 5 Kranken mit malignen Hypophysentumoren (Karzinomen) und hyperplastischen Nebennieren stehen 3 gegenüber, die keine Hyperplasie erkennen ließen. Auch maligne Nebennierentumoren werden gesehen, 5 mal bei normalen Hypophysen und 4 mal vergesellschaftet mit gleichzeitiger hypophysärer Basophilie (Lescher, Graef, Gerstel und Nagel). Thymuskarzinome bei C. S. wurden in 4 Fällen (Kepler, Leyton) beobachtet.

Interessant ist der von Krönke und Parade erhobene Befund eines Ovarialteratoms mit reichlichen Anteilen basophilen Hypophysengewebes. Der Fall lehrt, daß bei normaler Hypophyse die Möglichkeit eines Vorkommens von Hypophysengewebe an anderen Körperstellen besteht.

Bauer sieht den durch Überproduktion des interrenotropen Hormons der Hypophyse zustande gekommenen sekundären Interrenalismus als wesentliche Grundlage des ganzen Krankheitsbildes an.

Nach Raab, Barr und Kylin ist der Cushing'sche Symptomenkomplex Ausdruck einer kombinierten Funktionssteigerung von Hypophyse und Nebenniere. Kraus sieht in den Veränderungen lediglich die (kompensatorische) Folge einer Leistungssteigerung im Gesamthormonhaushalt. Nach diesen Meinungen steht im Vordergrunde eine Wechselwirkung zwischen Hypophyse und Nebenniere. Daß diese Organe tatsächlich weitgehend zusammenhängen, geht aus den experimentellen Beobachtungen von Jores hervor, der eine durch Injektion von Serum und Harn Cushing-Kranker bei infantilen Mäusen erzeugte Hyperplasie der Nebennierenrinde beschreibt. Auch cerebrale, mesocephale Ursachen werden angenommen, wobei Hypophysen- und Nebennierenveränderungen sekundär seien (Kalbfleisch). Siehe

in diesem Zusammenhange auch die Fälle von C. S. wahrscheinlich traumatischer Genese (Frakturen und Läsionen in der Umgebung von Türkensattel und Zwischenhirn, Schilling, Bockjans u. a.). Gegen das Primat der Hypophyse mit ihren Veränderungen im Sinne einer basophilen Adenombildung oder einer basophilen Hyperplasie sind zahlreiche Bedenken erhoben worden. Sie stützen sich auf folgende Erkenntnisse:

1. Krauspe, Jefferson, Kraus, Zeynek u. a. fanden basophile Hypophysenadenome ohne jegliches Symptom des C. S. Zeynek berichtet über 32 Fälle von konstitutioneller Fettsucht, nicht cerebro-pituitärer Genese. Es waren 25 Frauen und 7 Männer, bei denen 81 % eine relative und 81,25 % eine absolute Vermehrung der basophilen Zellen im Vorderlappen zeigten, die nur in sechs Fällen fehlte. Frauen wiesen einen größeren Prozentsatz von Basophilenvermehrung auf, nämlich von 25 zeigten 22 eine Basophilie (= 88 %), während von 7 Männern nur 4 (= 57 %) diesen Befund ergaben. Kraus' Tabelle über funktionelle Beziehungen zwischen Hypophyse und Nebennierenrinde verdient Beachtung:

bei Akromegalie bei Morbus Cushing	Hyperplasie der Rinde
bei Morbus Addison	Basophilenschwund in der Hypophyse
bei Basophilie der Hypophyse	abnorm große lipoidreiche Nebennieren
bei Blutdruckerhöhung	Basophilenvermehrung der Hypophyse
bei Hypophysektomie	Atrophie der Nebennieren
bei Zufuhr von Vorderlappenextrakt	Hypertrophie der Nebennierenrinde

2. Gelegentliche Hypophysenbefunde ohne basophile Adenom- oder Hyperplasiebildung bei völlig ausgeprägtem C. S. (Turney, Moser, Bauer, Kepler, de Jongh, Konschegg, Forconi, Kraus).

3. C. S. bei nicht basophilen Hypophysenadenomen (Konschegg, Kehrer, Horneck) oder bei stark reduzierter Zahl der Basophilen.

4. Primäre gut- oder bösartige Geschwülste der Nebennierenrinde ohne Basophilenvermehrung in der Hypophyse bei eindeutigen C. S. (Forconi, Konschegg).

5. Seltene Geschwülste am Ovar (Arrhenoblastome), hypernephroide Tumoren und Thymuskarzinome bei sonst ausgeprägten, typischen C.S. (Jores, Josephson, Kepler, Leyton).

Man muß wohl annehmen, daß das C.S. weder einen isolierten Hypercorticalismus, noch einen isolierten Hyperpituitarismus, noch eine Überfunktion irgendeiner anderen Drüse darstellt. Vielmehr wird ein großer Teil des endokrinen Systems gleichzeitig dabei eine Rolle spielen (Stefanutti). Bei vorsichtiger Bewertung aller bisher vorliegenden Beobachtungen läßt sich der als „Cushing'sche Krankheit" bezeichnete Symptomenkomplex am ehesten als Ausdruck einer pluryglandulären endokrinen Störung denken. Gamna spricht von einer „allgemeinen endokrinen Dystrophie". Auch Schereschewski ist der Ansicht, daß ein monoglanduläres Syndrom nicht in Frage stehen kann. Übergänge zu anderen Syndromen ergeben sich aus dem Überwiegen einzelner endokriner Faktoren. Dem Vorschlag von Kessel, die rein klinisch diagnostizierten Fälle als „Cushing-Syndrom" zu benennen und die Fälle, bei denen autoptisch Hypophysenveränderungen mit basophilen Adenomen oder basophiler Hyperplasie gefunden werden, als „Morbus Cushing" zu bezeichnen, kann vorerst durchaus zugestimmt werden.

Eine interessante Mitteilung macht Crooke über eine kolloidale und hyaline Umwandlung der basophilen Zellen in der Hypophyse in 12 Fällen, die ihm zugängig waren. Hyaline Veränderungen wurden früher als regressive Erscheinungen bewertet; doch scheint (nach Crooke, Kraus, Jores) dieser Zustand auch Ausdruck einer gesteigerten Zelltätigkeit sein zu können. Vielfach wird auch eine gleichzeitige Vermehrung der Basophilen beobachtet. Crooke sah diesen Befund an Hypophysen anderer Herkunft nicht. Er konnte als einen für den Morbus Cushing spezifischen angesehen werden, wodurch die Bedeutung der Basophilie für die Genese der Erkrankung gewinnt. Florentin beobachtete derartige Kolloidtröpfchen in den Ganglienzellen verschiedener vegetativer Kerne des Zwischenhirns (Nucleus supraopticus und paraventricularis). Nach seiner Auffassung sind diese Massen entweder von der Hypophyse her in diese Gegend transportiert, während Scharrer und Peters diese Produkte dem Zwischenhirn selbst als zugehörig betrachten. Ritter sah solche Phänomene in keinem seiner Fälle bestätigt.

Ein erhöhter Lipoidreichtum der Nebennierenrinde kommt durchweg zur Beobachtung. Knotig umschriebene Formen sahen Greppi und Redaelli, während Bettoni, Calder, Forconi, Konschegg und Kalbfleisch Adenome der Nebennierenrinde feststellten.

Die Keimdrüsenveränderung bestanden durchweg bei den Männern in Sistieren der Spermiogenese oder völliger Atrophie der Samenbildungszellen (Marburg, Konschegg, Raab, Kalbfleisch).

Kehrer und Raab beschrieben an den Ovarien Cystenbildungen (Corpus luteumcysten), Berblinger und Böttner sahen eine völlige kleincystische Entartung der Eierstöcke. Meist jedoch gehen mit einer Atrophie des Uterus und der Vagina auch Ovarienatrophie und Sklerose mit ausgedehntem Follikelverlust einher.

Zusammenfassung:

1. Es wurde über einen Fall von typischem Morbus Cushing berichtet, der klinisch und pathologisch-anatomisch genau untersucht werden konnte. Die Veränderungen an den innersekretorischen Organen bestanden in: Hyperplasie der basophilen Zellen des Hypophysenvorderlappens mit Mikroadenombildung, Hyperplasie der Nebennierenrinde mit Adenombildung, partieller Atrophie des Hodengewebes mit herabgesetzter Spermiogenese, Kolloidstruma mit Sklerose und teilweiser Atrophie des Schilddrüsengewebes.

2. Die bisher in der Literatur niedergelegten Beobachtungen, die sich auf sezierte Fälle von Cushing'scher Erkrankung stützen, ergeben eine deutliche Häufung von Veränderungen an der Hypophyse im Sinne einer Bildung basophiler Adenome bzw. basophiler Hyperplasien. Diesen stehen die Fälle gegenüber, bei denen keine Hypophysenveränderungen, wohl aber pathologische Befunde an anderen innersekretorischen Organen zu erheben waren (Adenom- oder Hyperplasiebildungen in der Nebennierenrinde ohne die bekannten basophilen Veränderungen in der Hypophyse, maligne Nebennierentumoren, Thymome, Epithelkörperchenkarzinom, Pankreaskarzinom). Ferner ließen sich gelegentlich Hypophysenadenome basophiler Natur und Hyperplasien basophiler Elemente nachweisen ohne das Bild der Cushing'schen Krankheit.

3. Der von Cushing beschriebene Symptomenkomplex ist wohl nicht einheitlicher Natur, er ist auch wohl nicht monoglandulär, sondern pluryglandulär bedingt.

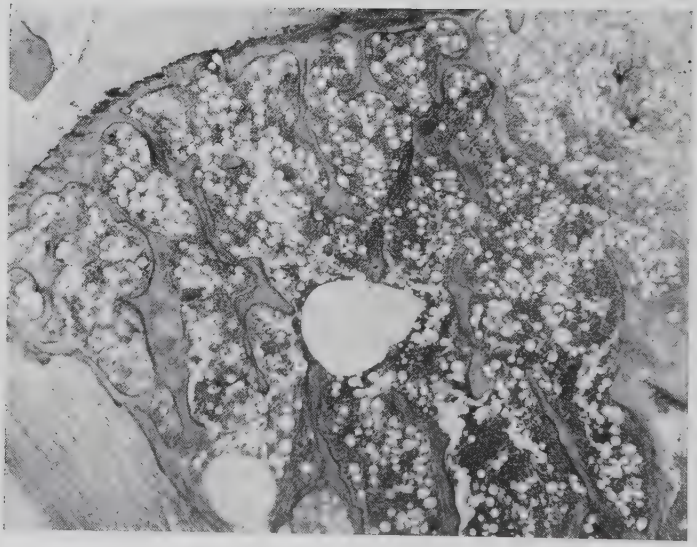

Abb. 1. Wirbelkörper mit Osteoporose.

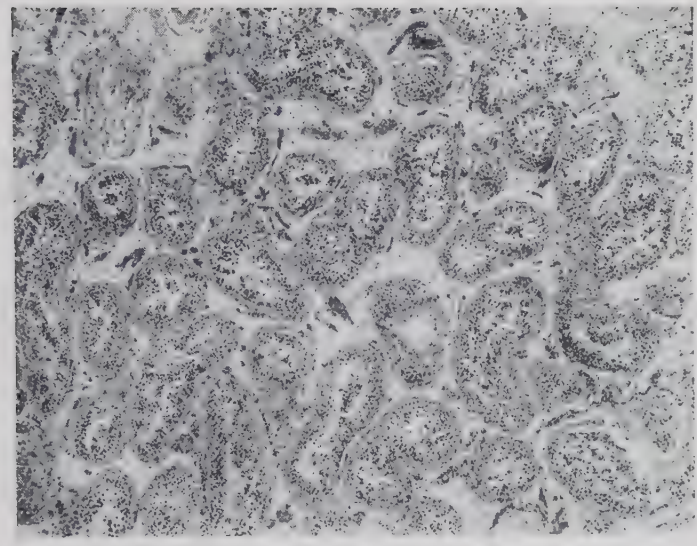

Abb. 2. Hodenübersichtsbild.

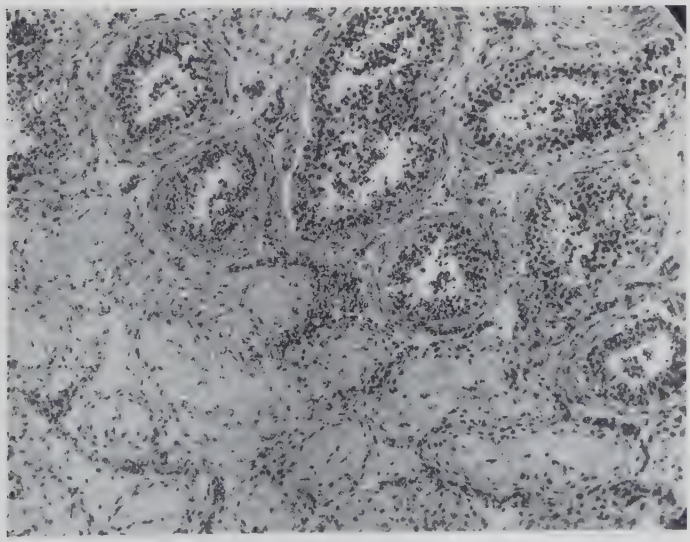

Abb. 3. Hodensklerose und -atrophie.

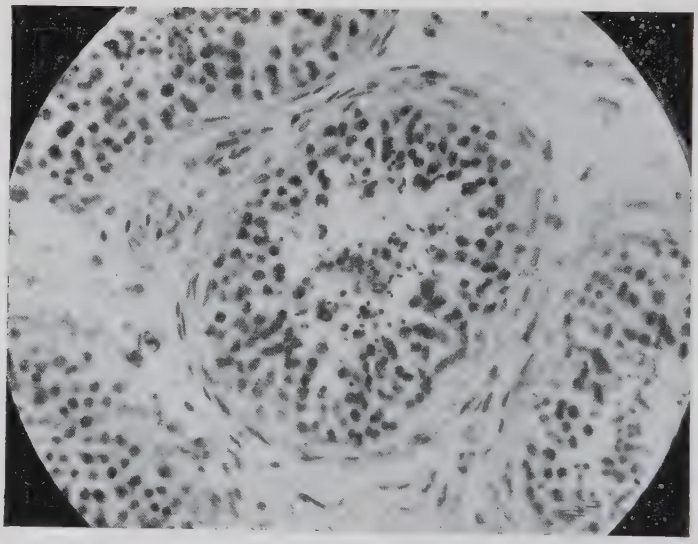

Abb. 4. Hodenkanälchen mit herabgesetzter Spermiogenese.

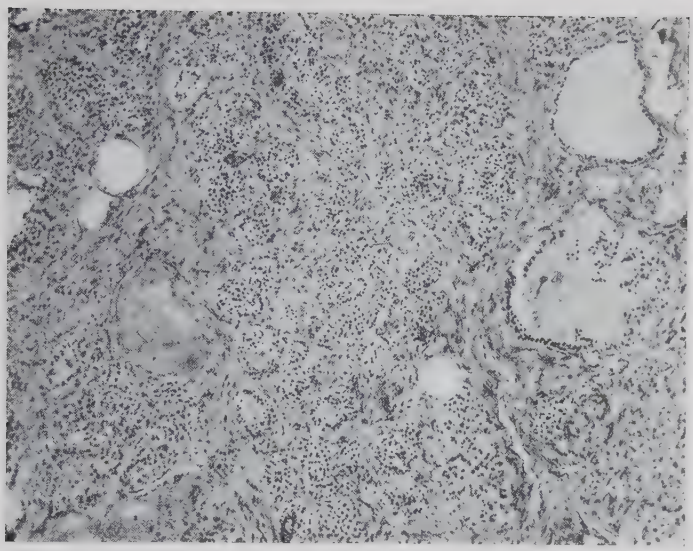

Abb. 5. Kolloidstruma mit Sklerose und Atrophie.

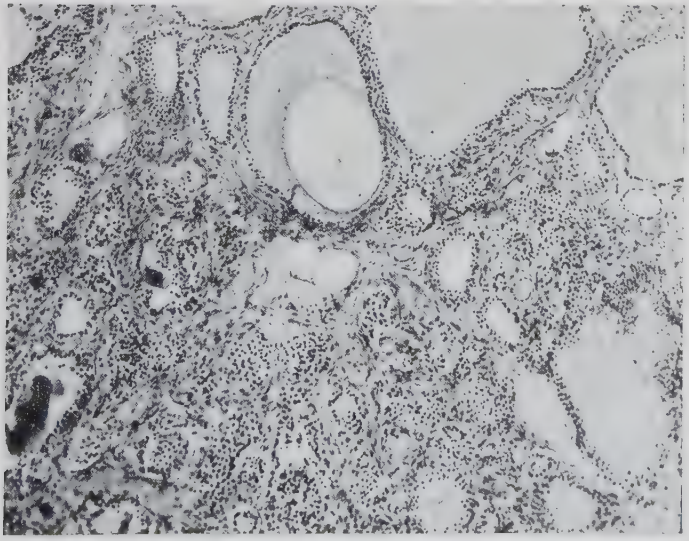

Abb. 6. Kolloidstruma mit Sklerose und Atrophie.



Abb. 7. Nebennierenrinde mit Adenom.

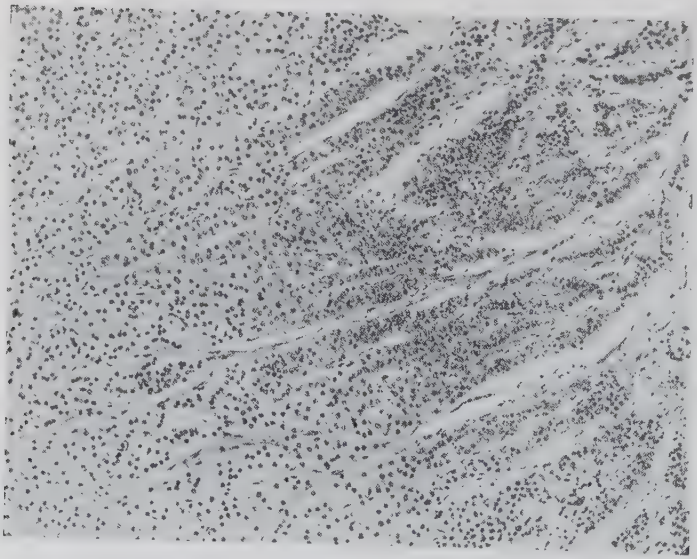

Abb. 8. Teilausschnitt aus Abb. 7 bei starker Vergrößerung.

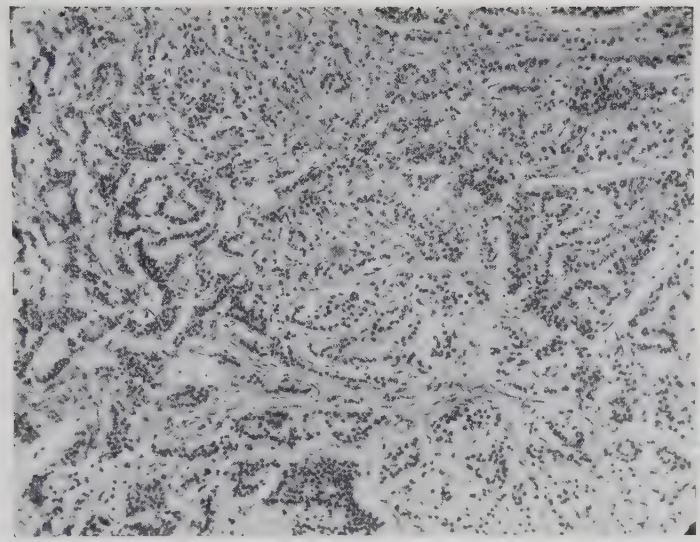

Abb. 9. Teilausschnitt aus Abb. 7 bei stärkerer Vergrößerung.

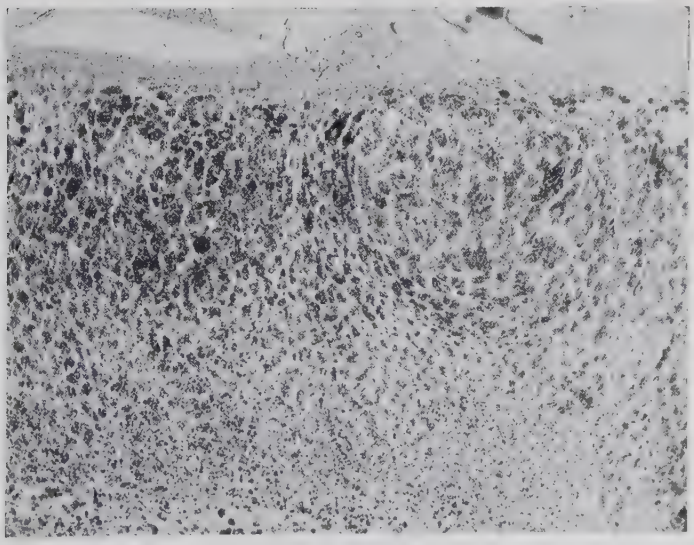

Abb. 10. Nebennierenrinde mit knotiger Hyperplasie.

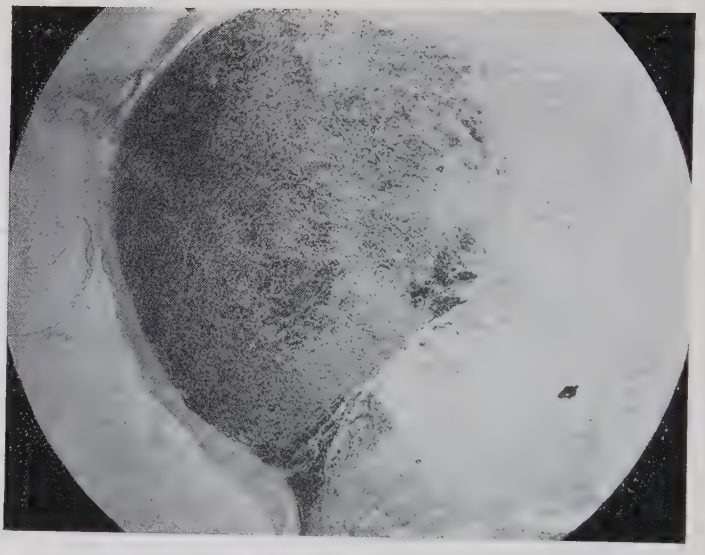

Abb. 11. Hypophyse. Übersichtsschnitt mit diffuser und herdförmiger Vermehrung der basophilen Zellen.

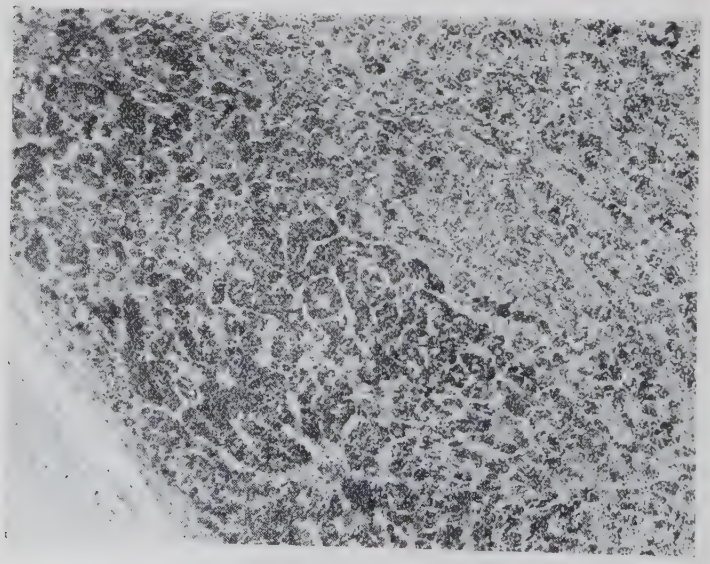

Abb. 12. Teilausschnitt aus Abb. 11.

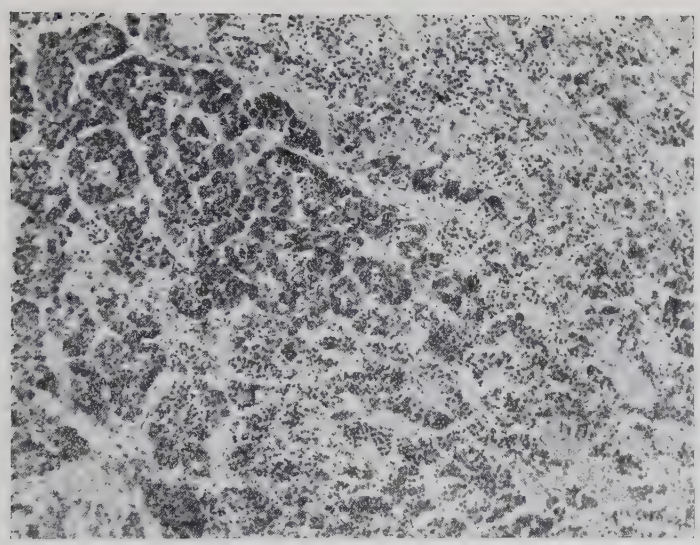

Abb. 13. Teilausschnitt aus Abb. 11 bei stärkerer Vergrößerung.

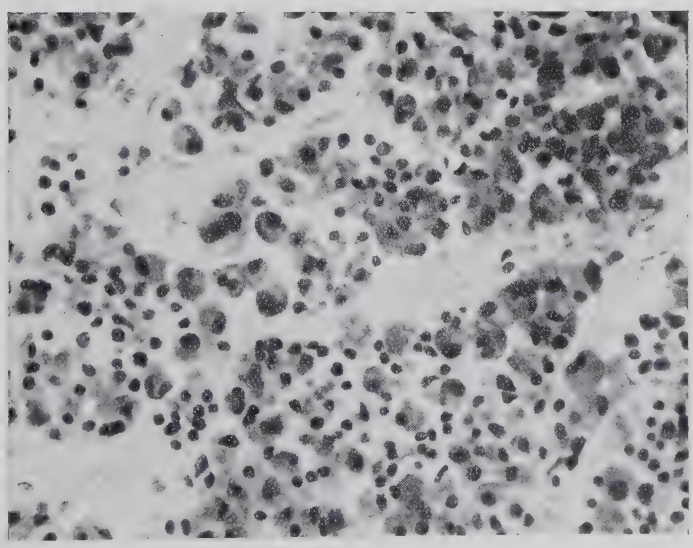

Abb. 14. Basophile Zellen bei stärkerer Vergrößerung.
Teilausschnitt aus Abb. 13.

Schrifttum.

Ahlström: Das Vorkommen bas. Zellinfiltration i. d. Neurohyp. bei hypertonischen Zuständen. — Kl. Wschr. 1935 II, 1456.

Aschner: Beiträge, Wien, Kl. Wschr. 25, 1042.

Anselmino: Parathyreotrope Wirkung von Hypophysenvorderlappenextrakten. — Kl. Wschr. 1933, II, 1052.

Apfelbaum: Über die Cushing'sche Krankheit und die Diagnose der hypophysären Syndrome. — Kongr. Zbl. Inn. Med. 88, 125. 1937.

Askanazy: Die Zirbel und ihre Geschwülste. — Frankf. Z. Path. 24, 58.

Aßmann: Demonstration einiger klinischer Fälle: 3. 37-jähr. Patient mit Nebennierenrindentumor mit dem typischen Symptomenbild des Interrenalismus. — Klin. Wschr. 1935, II, 1663.

— Demonstrationen. Cushing'scher Symptomenkomplex. — Klin. Wschr. 1937, I, 622.

Austregiliso: Beitrag. Kongr. Zbl. 102, 316.

Bauer: Überfunktion des gesamten Nebennierensystems ohne anatomischen Befund. — Klin. Wschr. 1930, 582.

— Zum heutigen Stand des Nebennierenproblems. — Dtsch. med. Wschr. 1933, 565.

— Ein Fall von Cushing'scher Krankheit. — Wien. Klin. Wschr. 1935, I, 809.

— Neuere Anschauungen über Funktionsstörungen der Hypophyse. — Kl. Wschr. 1933, 1533.

Berblinger: Beiträge. — Zbl. Path. 1919/20, 617.

— Die Hypophysenkrankheiten. — Med. Klin. 1933, 831.

— Die Korrelationen zwischen Hypophyse und Keimdrüse. Kl. Wschr. 1932. 1329.

— Zur Kenntnis der Cushing'schen Krankheit. — Med. Klin. 1936, II, 889, 923, 964.

Bergstrand: Luteinisierung der Ovarien bei einem Fall von basophilem Hypophysenadenom mit Cushing's Symptomenkomplex. — Kongr. Zbl. Inn. Med. 80, 43.

Brauer: Zur Kenntnis des Morbus Cushing. — Kongr. Zbl. Inn. Med. 92, 465.

Craig: Basophil adenoma of the pituitary gland. — Zit. Kongr. Zbl. Inn. Med. 74, 358.

Cushing: zit. nach Berblinger, Kessel, Kehrer, Ahlström, Tesseraux und Kraus.

Dattner: Zwei Fälle von Cushing'schem Adenom. — Wien. Klin. Wschr. 1935, I, 809.

Deike: Adrenalinversuche bei Hypertonien. — Dtsch. Arch. Kl. Med. 145, 360.

De Jongh: zit. nach Kessel.

Erdheim: Zur normalen und path. Histologie der Hypophyse, Schilddrüse und Zirbeldrüse. — Ziegl. Beitr. 23, 158.

— Über das eosinophile und basophile Hypophysenadenom. Frankf. Z. Path. 4, 70.

Erdheim u. Stumme: Über die Schwangerschaftsveränderungen der Hypophyse. — Ziegl. Beitr. 46, 1 (1909) u. Frankf. Z. Path. 49, 452.

Essen: Cushing'sches Syndrom. — Klin. Wschr. 1937, II, 1661.

Forconi: zit. nach Kraus.

Gamna: zit. nach Tesseraux.

Gottlieb: zit. nach Kup.

Graef: Zur Frage der Basophileneinwanderung in den Hypophysenhinterlappen bei Hypertonie. — Kongr. Zbl. Inn. Med. 96, 461.

Gratton: Maladie de Cushing. — zit. nach Kongr. Zbl. Inn. Med. 94, 44.

Günther: Über „cerebrale Polyglobulie". Dtsch. Arch. Klin. Med. 165, 41.

Henke-Lubarsch: Handbuch der Pathologie.

Hildebrand: Zum basophilen Hypophysenadenom Cushing's. — Klin. Wschr. 1935, I, 951.

Hoff: Klin. Beiträge zur Frage der zentralnervösen Regulation des Blutes. — Klin. Wschr. 1932, II, 1751.

Hofmann: Ein Fall von Morbus Cushing mit Genitalblutungen. — Klin. Wschr. 1935, II, 1582.

Hommes: Das Cushing'sche Syndrom. — Kongr. Zbl. Inn. Med. 88, 606.

Hora: zit. nach Brooke.

Horneck: Die Klinik und Diagnostik des Morbus Cushing. — Klin. Wschr. 1936, I, 806.

Jakobi u. Tigges: Beitr. Münch. Med. Wschr. 1939 II, 1665.

Jamin: Die hypophysäre Plethora. — Münch. Med. Wschr. 1934, II, 1045, 1085.

Jonas: Morbus Cushing. — Kongr. Zbl. Inn. Med. 86, 454.

Jores: Über Hormonuntersuchungen bei Morbus Cushing. — Klin. Wschr. 1935 II, 1348.

— Hdb. Neurol. Bd. XV, 1937, 261.

Josephson: zit. nach Kessel.

— Bas. Hypophysenadenom mit Cushing's Syndrom. — Kongr. Zbl. Inn. Med. 76, 556.

Kalbfleisch: Über die path. anatomische Grundlage der Cushing'schen Krankheit. — Kongr. Zbl. Inn. Med. 86, 445.

— Über einen Fall von Cushing'scher Krankheit. — Virch. Arch. 293, 413.

Kepler: zit. nach Leyton und Freyberg.

Kehrer: Das Syndrom von Cushing, seine Analyse und Synthese. Daselbst auch weitere wertvolle Literaturhinweise. Ergeb. Inn. Med. 55, 178.

Kessel: Morbus Cushing. Ein Überblick über Klinik und Kasuistik des basophilen Hypophysenadenoms. Daselbst auch weitere Literatur. Erg. Inn. Med. 50, 620.

Konschegg: Über die Cushing'sche Krankheit. Kongr. Zbl. Inn. Med. 84, 273.

— Beitrag. Virch. Arch. 271, 164.

— Zur Frage des C.S. — Frankf. Z. Path. 48, 486.

Kraus: Morbus Cushing, konstitutionelle Fettsucht und interrenaler Virilismus. — Klin. Wschr. 1934, 487.

— Zur Pathologie der bas. Zellen der Hypophyse. — Virch. Arch. 247, 421.

— Über Beziehungen der chromophilen Zellen der Hypophyse zum Kohlehydrat-, Fett- und Cholesterinstoffwechsel. — Med. Klin. 1933, 449.

— Zur Pathogenese der Dystrophia adiposogenitalis. — Med. Klin. 1924, 37/38.

— Über Leberverfettung bei zerstörenden Prozessen im Hypophysenzwischenhirnsystem und bei Morb. Cushing. Frankf. Z. Path. 50, 429.

— Die Lipoidsubstanzen der menschlichen Hypophyse und ihre Beziehungen zur Sekretion. — Ziegl. Beitr. 54, 520.

Krönke u. Parade: Morbus Cushing bei Ovarialteratom. — Kongr. Zbl. Inn. Med. 1939, 98, 422.

Kugelmeier: Ztschr. f. kl. Med. 1932, 521.

Kup: Ein Beitrag zur Funktion der Zirbel bei Cushing'scher Krankheit. — Münch. med. Wschr. 1937, II, 1542.

Kylin: Die Ätiologie der essentiellen Hypertonie. — Klin. Wschr. 1935, I, 470.

Landau: Pathologische Histologie der Basedowstruma. — Münch. med. Wschr. 1911, 1213.

Lawrence: Adrenal cortical tumor. — zit. nach Kongr. Zbl. Inn. Med. 94, 243.

Lendvai: Ein Fall von Cushing'schem Syndrom, symptomfrei nach Parathyreoideabehandlung. — Wien. Klin. Wschr. 1936 I, 749.

Lucke: Hypophysenvorderlappen und Kohlehydratstoffwechsel. Das kontrainsuläre Vorderlappenhormon. — Erg. Inn. Med. 46, 94.

— Das kontrainsuläre Hormon des Hypophysenvorderlappens, sein Wirkungsmechanismus und seine Beziehungen zu anderen Hormonwirkungen des Vorderlappens. — Verh. d. dtsch. Ges. f. Inn. Med. 1933, 164.

— ferner Zbl. Kl. Med. 122.

MacCallum: zit. nach Brooke.

MacMahon: zit. nach Kongr. Zbl. Inn. Med. 76, 418, 1934.

Malaguzzi-Valeri: Über den Cushing'schen Symptomenkomplex. — Erg. Inn. Med. 58, 29 1940. Da auch weitere umfassende Lit.-Angaben.

Marburg: Über das basoph. Adenom der Hypophyse, die cerebrale Fettsucht und die Pseudohypertrophie der Muskeln. — Kongr. Zbl. Inn. Med. 74, 525.

v. Mollendorf: Lehrbuch der Histologie; Fischer, Jena 1940.

Nothdurft: Ein Fall von basophilem Adenom in der Neurohypophyse. — Frankf. Z. Path. 10, 91.

Poindecker: Ein Beitrag zur Kasuistik der Hypophysenveränderungen bei Akromegalie. — Wien. Klin. Wschr. 19, 1913.

Raab: Zur Symptomatologie des Morbus Cushing. — Wien. klin. Wschr. 1934, II, 1034.

— Analogien zwischen gewissen Alterserscheinungen und Morbus Cushing. Wien. Klin. Wschr. 1936 I, 112.

Ratner: Morbus Cushing und Interrenalismus. — Klin. Wschr. 1936 II, 1817, u. Kongr. Zbl. 97, 289.

Reinhertz: Beitrag zur Kasuistik des Cushing-Syndroms. — Klin. Wschr. 1938 I, 849.

Ritter: Histolog. Untersuchungen des Hypothalamus bei gewöhnlicher Fettsucht, Morgagni'schen und Günther'schem Syndrom, sowie bei Morbus Cushing. — Kongr. Zbl. Inn. Med. 1939, 97, 26.

Rubinstein: zit. nach Kessel.

Russel: zit. nach Malaguzzi und Tesseraux.
Rutishauser: Osteoporotische Fettsucht. — Dtsch. Arch. klin. Med. 1933, 175, 640.
Rogowitsch: Die Veränderungen der Hypophyse nach Entfernung der Schilddrüse. — Ziegl. Beitr. 4, 453.
Rößle: Das Verhalten der menschlichen Hypophyse nach Kastration. — Virch. Arch. 216, 248.
Schereschewski: zit. nach Malaguzzi.
Schimmelpfeng: Über das oligosymptomatische Cushing-Syndrom. — Med. Klin. 1937 II, 1506.
Schoen: Basoph. Adenom der Hypophyse (Cushing'sche Krankheit). Münch. med. Wschr. 1935, 440.
Simmonds: Zur Entstehung der hypophysären Kachexie. — Dtsch. med. Wschr. 1916, 190.
Sokolow: zit. nach Kessel.
Spaniermann: Cushing'sches Syndrom und Hypertonie. — Wien. Klin. Wschr. 1936 I, 210.
Stefanutti: zit. nach Malaguzzi.
Sundermann: Beiträge, Endokrin. 23, 17—32.
Swan: zit. nach Kessel.
Tesseraux: Über Morbus Cushing. — Klin. Wschr. 1936 II, 1118 u. Endokrinol. 1937, 379.
Turner: zit. nach Leyton.
Urban: Ein Fall von „Basophilismus" — Wien. Klin. Wschr. 1937 II, 1122.
Ulrich: Beitrag zum Morbus Cushing. — Ziegl. Beitr. 102, 361.
Voß: Über den Morbus Cushing. — Klin. Wschr. 1937 I, 695.
Zeyneck: Das Strukturbild der Hypophyse bei der sog. konstitution. Fettsucht. — Frankf. Z. Path. 44, 387.

Lebenslauf.

Am 9. Februar 1914 wurde ich, Heinrich Grüne, in Elberfeld geboren. Mein Vater, der Reichsbahnamtmann Heinrich Grüne, stammt wie meine Mutter, Maria geb. Kappe, aus dem westfälischen Sauerlande.

Nach vierjährigem Grundschulbesuch wurde ich in die Sexta des Staatl. Gymnasiums Jülich im Rheinland aufgenommen. Die Reifeprüfung legte ich Ostern 1934 dort ab. Nach meinem Arbeitsdienst-halbjahr begann ich im Wintersemester 1934/35 mein Medizinstudium in Göttingen. Mit Ausnahme des Sommersemesters 1938, das ich in Königsberg verbrachte, studierte ich immer in Göttingen. Mein Staatsexamen im Sommersemester 1939 wurde durch Kriegsbeginn und Einberufung unterbrochen. Seit dem 18. 2. 1941 bin ich zur Fertigstellung meiner Dissertation und zur Beendigung der Abschlußprüfung an die Universität Göttingen kommandiert.